



## Síndrome de Cohen: asociación no casual con anillos vasculares

C. Pérez-Caballero Macarrón, C. Lozano Giménez, A. Quintana Castilla y J.M. Aparicio Meix

Sección de Neuropediatría. Servicios de Pediatría y Genética Clínica. Hospital Ramón y Cajal. Madrid.

(*An Esp Pediatr* 2000; 52: 289-295)

**El síndrome de Cohen es un trastorno autosómico recesivo que se caracteriza por la asociación de obesidad, hipotonía, retraso mental, microcefalia, dismorfia craneofacial típica, miopía y distrofia coriorretiniana. Se ha localizado el locus para el síndrome de Cohen en el cromosoma 8q 22 (COH 1). Desde su descripción más de cien pacientes han sido comunicados, no presentando ninguno de ellos asociación con anillos vasculares. Presentamos ocho casos pediátricos diagnosticados en nuestro hospital, la mayor serie publicada en España, de las cuales un 25% se asociaron con anillos vasculares.**

### Palabras clave:

*Síndrome de Cohen. Anillo vascular. Retraso mental. Obesidad. Hipotonía.*

### COHEN'S SYNDROME NON-CAUSAL ASSOCIATION WITH VASCULAR RINGS

**Cohen syndrome is an autosomal recessive disorder characterized by hypotonia, mental retardation, microcephalia, typical craniofacial features, myopia and chorioretinal dystrophy. The responsible gene has been mapped to chromosome 8q 22 (COH 1). Since it was described more than 100 patients have been reported. However, none of them has been associated with vascular rings. Our hospital has studied eight pediatric cases and 25% of them were related with vascular rings.**

### INTRODUCCIÓN

En 1973, Cohen et al<sup>1</sup> describen en 3 pacientes un síndrome nuevo caracterizado por la asociación de obesidad, hipotonía, retraso mental, dismorfia craneofacial típica y anomalías de manos y pies. Estas características clínicas fueron confirmadas posteriormente en cuatro casos<sup>2</sup>, quedando establecidas las manifestaciones del

síndrome de Cohen (Mc Kusik 216550)<sup>3</sup>. Un estudio adicional en 6 pacientes finlandeses añadió la distrofia coriorretiniana y la granulocitopenia asintomática al fenotipo clínico<sup>4</sup>.

Tahvanainen et al<sup>5</sup> localizaron el locus para el síndrome de Cohen en el cromosoma 8q 22 en 4 pacientes finlandeses que presentaban lesiones clínicas uniformes incluyendo la distrofia coriorretiniana.

El mecanismo patogénico del síndrome de Cohen es desconocido, si bien la afectación del tejido conectivo, músculo, cerebro, retina y en ocasiones del sistema hematopoyético sugiere un posible trastorno metabólico o una alteración propia del tejido conectivo como la causa del problema<sup>4,6</sup>.

Desde su descripción, más de 100 pacientes han sido comunicados no presentando ninguno de ellos asociación con anillos vasculares. Presentamos 8 casos pediátricos diagnosticados en nuestro hospital, la mayor serie publicada en España a tenor de la bibliografía revisada, de los cuales un 25% se asociaron con anillos vasculares.

### OBSERVACIÓN CLÍNICA

Las características clínicas de los pacientes se resumen en la [tabla 1](#). En la [tabla 2](#) se comparan las características de nuestros pacientes con los publicados en la bibliografía.

#### Caso 1

Niño de 10 años de edad, que presenta retraso en la adquisición del lenguaje, dificultades en el aprendizaje, falta de memoria, déficit de atención, comportamiento anómalo y torpeza motora. A la exploración física presenta un peso mayor del percentil 97, una talla en el percentil 90 y un perímetro cefálico en el percentil 75. Obesidad troncular. Pabellones auriculares grandes, incisivos prominentes. Micrognatía, filtro corto. Raíz nasal

**Correspondencia:** Dr. C. Pérez-Caballero Macarrón. Servicio de Pediatría. Hospital Ramón y Cajal. Crta. Colmenar km 9,100. 28034 Madrid.

Recibido en julio de 1999.

Aceptado para su publicación en enero de 2000.

TABLA 1. Manifestaciones clínicas

Características	Caso 1	Caso 2	Caso 3	Caso 4	Caso 5	Caso 6	Caso 7	Caso 8
FACIES								
Microcefalia	-	+	+/-	+	-	-	+	+
Abertura palpebral antimongoloide	+	+	+	-	+	+/-	+	+
Implantación baja de las orejas	-	-	+	+	+	+	+	+
Hipoacusia	-	-	-	-	-	+	-	-
Raíz nasal ancha	+	+	+	+	+	+	-	+
Micrognatia	+	+	+	-	-	+	+	+
Filtro corto	+	+	+	+/-	+	+	+	+
Hipoplasia maxilar	-	+	+	+/-	+	+	-	+
Paladar ojival	+	+	+	+	+/-	+	+	+
Boca abierta	+	+	+	+	+	+	+	+
Incisivos prominentes	+	+	+	+	+/-	+	+	+
Maloclusión dentaria	+	-	+	+	+/-	+	+/-	+
Ojos								
Estrabismo	-	+	+	-	-	-	+	-
Miopía	-	-	-	-	-	+	-	+
Mancha retiniana	-	-	+	+	-	-	-	-
Neurología								
Retraso mental	+	+	+	+	+	+	+	+
Hipotonía	+	+	+	+/-	+	+	+	+
Difícil adaptación social	+	-	+	+	+/-	+	+	-
Crecimiento y desarrollo								
Obesidad troncular	+	+	+	+	+	+	+	+
Exceso ponderal > 20%	+	-	-	+	-	-	-	-
Talla < P3	-	-	-	-	-	-	-	-
Pubertad retrasada	?	?	?	?	?	?	?	?
Bajo peso al nacimiento	-	+	+	-	-	-	-	-
Articulaciones y esqueleto								
Manos y pies pequeños	+	+	+	+	+	+	+	+
Dedos en huso	-	+	-	-	-	+	+	+
Hipoplasia de eminencia tenar e hipotenar	+	-	-	-	-	-	-	-
Sindactilia	+	+	+	+	-	-	-	-
Escoliosis	+	-	-	-	+	-	+	-
<i>Genu valgum</i>	+	-	-	-	+	-	+	-
Cúbito valgo	+	-	+	-	+	-	+	+
Hematopoyético								
Leucopenia	-	-	-	-	-	-	-	-

ancha. Hendiduras palpebrales antimongoloides. Manos estrechas. Hipotonía tenar e hipotenar, pliegue palmar transversal, sindactilia cutánea parcial. Genu y cúbito valgo. Hiperextensibilidad articular. Cifosis dorsal leve e hiperlordosis lumbar. Discreta hipotonía generalizada. Fondo de ojo con discreta tortuosidad arteriolar. Cariotipo, EEG, TAC craneal y radiografía de esqueleto normales.


## Caso 2

Niño de 6 años de edad, segundo hijo de un matrimonio no consanguíneo. Retraso en el desarrollo psicomotor. Peso en el percentil 75-90, talla en el percentil 50 y perímetro cefálico en el percentil 3. Cara redonda, frente estrecha, occipucio plano, nariz corta en pico de loro. Platirrinia. Apertura palpebral antimongoloide. Hi-

pertelorismo, discreto estrabismo convergente bilateral. Filtro corto, labios gruesos (figs. 1a y 1b). Ligera obesidad. Manos pequeñas, dedos en huso, sindactilia cutánea de los dedos 2-3. Pliegue palmar transversal. Hiperextensibilidad articular. Discreto hipogenitalismo. Impresión de leve hiposiquismo. Hipotonía leve generalizada. Marcha con ayuda. Paladar ojival. Primeros incisivos superiores prominentes y separados. Fondo de ojo con papilas de tonalidad normal con halo de hiperpigmentación sin apreciarse signos de retinosis pigmentaria. Estudio radiológico: Extremidades: gracilidad ósea diafisaria, osteoporosis, relativo acortamiento de metacarpianos. Cráneo: cara plana, microcefalia fosa anterior, base corta; cuerpos vertebrales, pelvis y tórax sin dismorfias. Estudio metabólico, cariotipo, EMG y TAC craneal normales.

TABLA 2. Comparación con la bibliografía

Características	Bibliografía (%)	Nuestra serie (%)
Herencia autosómica recesiva	100	100
Hipoplasia maxilar	80	75
Micrognatia	80	75
Raíz nasal ancha	80	87
Filtro corto	80	87
Paladar ojival	80	87
Maloclusión dentaria	80	62
Incisivos prominentes	80	87
Hiperextensibilidad articular	80	75
Dedos abusados	80	50
Pliegue palmar transverso	80	75
Manos y pies pequeños	80	100
Pubertad retrasada	80	–
Retraso mental moderado	80	100
Hipotonía	80	87
Obesidad generalizada	80	100
Talla baja	80	0
Microcefalia	50	50
Apertura palpebral antimongoloide	50	75
Paresia de los músculos oculares	50	37
Implantación baja de las orejas	50	75
Lordosis	50	37
Cúbito valgo	50	62
Retraso de la edad ósea	50	–
Tumores cutáneos	50	0
Testes ectópicos/o descendidos	50	50
Microftalmos	10	12
Coloboma del iris	10	0
Mancha retiniana	10	25
Sindactilia cutánea	10	50
Hipoplasia tenar	10	12
Retraso del crecimiento intrauterino	10	25
Anillo vascular	0	25



**Figura 1. a)** *Facies del paciente n.º 2. Cara redonda. Apertura palpebral antimongoloide. Filtro corto. Labios gruesos. b)* *Perfil del paciente n.º 2. Implantación baja de las orejas.*

### Caso 3

Niña de 7 años, tercera hija de un matrimonio con consanguinidad en tercer grado, presenta hipopsiquismo moderado y alteración del lenguaje. Peso 24,2 Kg (P75-90), talla 115,2 cm (P3-10) y PC 49,5 (p10-25). Obesidad troncular. Hipocrecimiento armónico. Facies peculiar. Frente abombada. Hendiduras palpebrales antimongoloides. Pabellones auriculares grandes y de implantación baja. Incisivos prominentes con mala implantación dentaria. Puente nasal alto. Micrognatia. Filtro corto. Paladar ojival. Maxilar hipoplásico. Mamilas separadas. Manos pequeñas. Pliegue palmar transverso. Hiperextensibilidad articular. Sindactilia cutánea de los dedos 2-3-4 de ambas manos. Clinodactilia de ambos quintos dedos. Hipopsiquismo. Estrabismo convergente bilateral. Hipotonía muscular generalizada. Fondo de ojo con re-

tinitis pigmentosa. Radiografía de columna normal. Radiografía de manos y pies: osteoporosis, clinodactilia, diáfisis gráciles con braquimesofalangia. Test mental (WISC): verbal CI: 73. Manipulativo CI: 56. Total CI: 60. Cariotipo, electrorretinograma, TAC craneal y PEV: normales. EEG: foco de ondas lentas en zona occipital derecha. En el estudio cardiológico se observa un anillo vascular debido a subclavia anómala y que produce una impronta esofágica sin estenosis ni disfagia alguna. El estudio del CATCH 22 resultó negativo.

### Caso 4

Niño de 11 años de edad, sexto hijo de un matrimonio no consanguíneo, que presenta dos crisis mioclónicas de 1 min de duración con un intervalo de 3-4 h entre ambas. Retraso en la evolución del lenguaje y en la

adquisición de los hitos motores. Muy intranquilo. Escasa capacidad de concentración. Autónomo en el ámbito familiar. A la exploración tiene un peso mayor del percentil 97, una talla en el percentil 50-75 y un perímetro craneal en el percentil 3. Obesidad troncular. Cara redonda. Raíz nasal ancha. Implantación baja de las orejas. Paladar ojival. Incisivos centrales superiores prominentes y diastema. Cuello corto. Hipogenitalismo. Manos cortas, sindactilia cutánea. Pliegue palmar transverso. Pies pequeños con sindactilia en los dedos 2-3-4-5. Impresión de psiquismo leve. Papilas normales. Retinosis pigmentaria. El cariotipo fue normal y en el estudio realizado en medio  $^{199}\text{Tc}$  se descartó la presencia de X frágil. La serie ósea era normal así como el EEG en vigilia y con privación de sueño, PEV, PET y TAC craneal. Test mental (WISC): escala total CI: 50.

### Caso 5

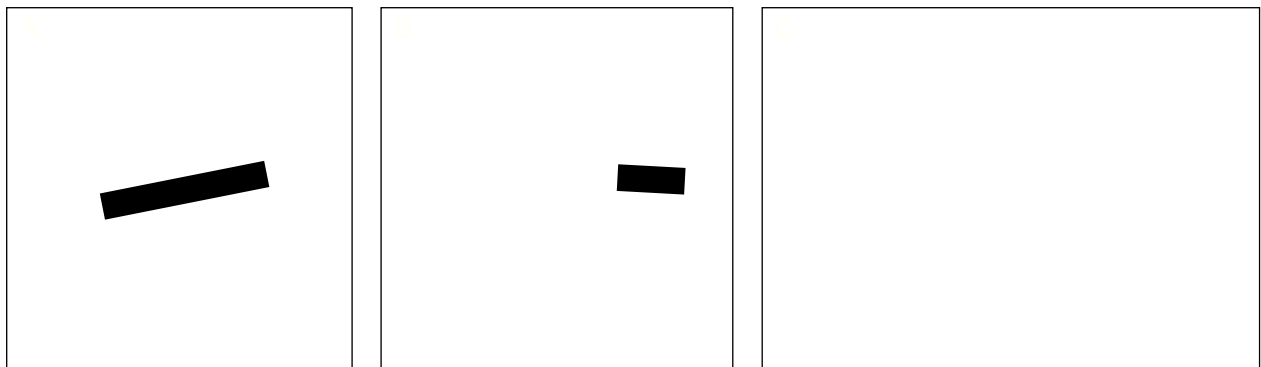
Niño de 5 años de edad, tercer hijo de padres no consanguíneos, con retraso moderado en la adquisición de conocimientos. Vocabulario escaso y dislalia. A la exploración presenta un peso en el percentil 90, una talla en el percentil 10-25 y un perímetro cefálico en el percentil 25. Sobrepeso de distribución ginecoide. Hipertricosis generalizada. Facies peculiar. Microftalmos. Moderada ptosis palpebral bilateral, raíz nasal ancha con orificios antevertidos, pabellones auriculares de implantación baja. Filtro corto. Maxilar hipoplásico. Incisivos centrales superiores algo prominentes. Mamilas algo separadas. Testes pequeños en escroto. Pies planos valgus. Clinodactilia de ambos quintos dedos de las manos. Ligera cifosis dorsal y escoliosis dorsal con giba derecha. Hiposiquismo moderado. Hipotonía muscular generalizada de grado moderado. Cariotipo: normal descartándose la mutación asociada al síndrome de X-frágil. En el EEG se observa un registro desorganizado de bajo voltaje. TAC craneal, RMN, EMG y fondo de ojo normales. En la radiología del esqueleto se visualizó escoliosis leve, cifosis dorsal e hiperlordosis. Test mental (WISC): prueba verbal CI: 67; prueba manipulativa CI: 55; total escala CI: 56.

### Caso 6

Niño de 6 años de edad, quinto hijo de un matrimonio no consanguíneo. Prn: 3.500 gr. Desde el período neonatal se objetivó episodios de vómitos que se acompañaron de sudación y cianosis perioral y posterior hipotonía. Estos cuadros cedieron cuando fue intervenido a los 4 años de edad de anillo vascular de tipo doble arco aórtico. Desarrollo psicomotor retrasado. Déficit de aprendizaje en la lectoescritura. Peso 26,7 Kg (P90-97), talla 118,1 cm (P10), y PC 53,6 (P75-90). Obesidad troncular. Impresión de macrocefalia. Platirrinia, miopía, hipertelorismo, paladar ojival, filtro corto, pabellones auriculares bajos y malformados. Incisivos superiores grandes y prominentes. Acromicria. Dedos de las manos adelgazados distalmente. Hiperextensibilidad articular. Impresión de hiposiquismo. Discretamente hipotónico. El fondo de ojo, estudio metabólico, radiografía de esqueleto, cariotipo, PEV, PET, TAC craneal, RMN y EEG fueron normales. CATCH 22 negativo. El informe de psiquiatría infantil demostró una inteligencia global baja, con mayor rendimiento verbal que manipulativa aunque con bajos rendimientos en ambas y un retraso mental leve.

### Caso 7

Niño de 10 años de edad, primer hijo de padres no consanguíneos. Retraso psicomotor importante. No es autónomo en el ámbito familiar. Problemas de aprendizaje desde los 3 años de edad. Intervenido de estrabismo divergente a los 8 años de edad. Peso en el percentil 75-90 y talla en el percentil 25. Microcefalia. Facies hiposíquica. Obesidad troncular. Estrabismo corregido. Ojos de inclinación antimongoloide. Filtro corto (figs. 2a y 2b). Paladar ojival. Incisivos prominentes, dientes centrales amplios (fig. 2c). Manos y pies pequeños, dedos largos y finos. Pliegue palmar transverso. Hiperextensibilidad articular. Escoliosis dorsolumbar. Hipotonía muscular. Pares craneales y ROT normales. Estudio metabólico negativo. Cariotipo normal. Estudio molecular del X-frágil negativo. EEG, PEV y PET normales. TAC craneal y RMN normales.



**Figura 2. a)** Paciente n.º 7. Facies hiposíquica. Filtro corto. Apertura palpebral antimongoloide. **b)** Perfil del paciente n.º 7. **c)** Paciente n.º 7. Paladar ojival. Dientes centrales amplios.

**Caso 8**

Niña de 6 años de edad, segunda hija de un matrimonio no consanguíneo, que presenta desde el año y medio de vida crisis convulsivas tónico-clónicas generalizadas con revulsión ocular, emisión de saliva y cianosis sin respuesta al tratamiento con fenobarbital. A la exploración presenta un peso mayor del percentil 97, una talla en el percentil 90 y un perímetro cefálico menor del percentil 3. Obesidad troncular. Incisivos prominentes con mala implantación dentaria. Micrognatia, filtro corto. Raíz nasal ancha. Paladar ojival, hipoplasia maxilar. Boca abierta. Apertura palpebral antimongoloide. Miopía. Implantación baja de las orejas. Manos pequeñas con dedos largos y finos. Pliegue palmar transverso. Hiperextensibilidad articular. Cúbito valgo. Discreta hipotonía generalizada. Hipogonadismo hipogonadotropo. Fondo de ojo, estudio metabólico, cariotipo, TAC craneal y EMG normales. EEG: escasos brotes bilaterales de complejos punta-onda a 3 ciclos/s. Test mental (WISC): es-

cala total CI: 65. Estudio radiológico: gracilidad ósea diafisaria, acortamiento relativo de metacarpianos. Cráneo: microcefalia con diámetros armónicos.

**DISCUSIÓN**

Han sido muchos los síndromes familiares descritos asociando retraso mental, obesidad, talla baja y anomalías genitales. El síndrome de Cohen, también llamado síndrome Pepper, es una entidad bien individualizada que debe diferenciarse de otros síndromes como el de Prader Willi<sup>7</sup> y el de Lawrence Monn Bield<sup>8</sup>. Las anomalías craneofaciales y el tipo de obesidad, así como el momento de aparición de la misma, permiten distinguir estos procesos (tabla 3)<sup>9</sup>. El síndrome de Mirhosseini-Holmes-Walton (Mc Kusick 268050)<sup>3</sup> caracterizado por microcefalia, retraso mental y degeneración pigmentaria tiene mucha analogía con el síndrome de Cohen, postulándose por algunos autores que es el mismo síndrome<sup>10</sup>.

**TABLA 3. Diagnóstico diferencial entre los principales síndromes que cursan con obesidad, retraso mental y anomalías genitales en la infancia**

Síndromes	Cohen	Prader Willi	Laurence Monn Bield	Urban Rogers Meyers	Vásquez
Obesidad	Comienzo Prepuberal (5 años). Troncular	Comienzo 1-2 años. Generalizada	Comienzo 1 año. Generalizada	Se necesita más información	Se necesita más información
Talla	Variablemente baja	Baja	Raramente baja	Baja	Baja
Retraso mental	93%	100%	70-85%	100%	100%
Craniofacies	Raíz nasal aplanada. Hipoplasia malar y maxilar. Incisivos prominentes. Micrognatia	Diámetro bifrontal disminuido. Boca en V	No especial	Peculiar	Frente estrecha. Ojos pequeños con hendiduras palpebrales ascendentes
Historia de primera infancia	Ligeros problemas de alimentación	Importantes problemas de alimentación e hipotonía	No especial	Se necesita más información	Dificultad en la alimentación
Anomalías oculares	Hendiduras palpebrales antimongoloides. Colombomas de iris y retina. Coriorretinitis pigmentaria	Estrabismo	Retinitis pigmentosa	No descritas	No descritas
Extremidades	Dedos de manos y pies estrechos. Sindactilia 2-3. Cúbito valgo	Manos y pies	Polidactilia postaxial	Manos y pies pequeños	No descritas
Herencia	AR	Cr 15 q11q13	AR	Ar	Ligada al X

AR: autosómica recesiva.

Sin embargo, los criterios clínicos estrictos son difíciles de establecer, variando incluso en los tres casos del artículo original de Cohen et al<sup>1</sup>. Existe una amplia variedad en las manifestaciones de presentación que hace sospechar que no todo se corresponde con el mismo proceso.

De acuerdo con la hipótesis enunciada por Carey se admite que el síndrome de Cohen es una afección hereditaria con transmisión autosómica recesiva, no encontrándose diferencias en función del sexo y con considerable variabilidad en la expresión, publicándose varios casos en hermanos, en ocasiones con consanguinidad de los padres<sup>11</sup>.

Pocos casos hay descritos en la bibliografía cuya sintomatología se manifestase antes de los 10 años de edad, lo que contrasta con nuestra serie donde todos los niños fueron diagnosticados en edades prepuberales. Es preciso realizar un diagnóstico precoz diferenciándolos de otras entidades similares, con el fin de prevenir aquellas alteraciones, como las endocrinológicas, que aparecen en la etapa puberal.

La mayoría de los pacientes con síndrome de Cohen tienen una alteración completa del crecimiento con talla baja, retraso en la maduración ósea, obesidad troncular y pubertad retrasada de causa desconocida. Aparte de uno de nuestros niños sólo se había descrito, hasta el momento, un caso con déficit de gonadotropinas. En algunos pacientes una alteración en el desarrollo del eje hipotálamo-hipofisario está presente con déficit en la secreción de GH<sup>12</sup>. En nuestros casos no se han podido estudiar las anomalías de la pubertad al no alcanzar ninguno de ellos dicha etapa.

En nuestra serie encontramos una asociación con anillos vasculares anómalos en un 25%, circunstancia no descrita previamente en la bibliografía. Los defectos cardíacos fueron notados por vez primera por Sack y Friedman<sup>13</sup> en un paciente con prolapso de la válvula mitral y secundariamente, en dos pacientes con defecto en el septo ventricular. Posteriormente, 5 de los 6 casos publicados por Norio et al<sup>4</sup> en 1984 tuvieron soplo sistólico. Desconocemos la relación que pueda existir entre el defecto en el Cr 8 q22 y la presencia de anillos vasculares congénitos. No obstante, podría estar relacionado con algún tipo de vasculopatía que, como sugiere Schlichtemeier<sup>14</sup>, sería parte integral del síndrome de Cohen. Se necesitarían un número de pacientes más amplio para saber si dicha anomalía forma parte del síndrome o por el contrario es un hallazgo casual.

La heterogenicidad en la sintomatología oftálmica y en la granulocitopenia son frecuentes. La granulocitopenia estuvo presente desde edades tempranas de la vida, incluso desde el nacimiento. No es progresiva y no evoluciona con desarrollo maligno mientras otras líneas celulares no están afectadas. La granulocitopenia tiene su

origen en la médula ósea. La patogenia es desconocida pensándose que obedece a una alteración en la maduración mieloide que puede ser corregida con CSF-rhG. El uso clínico de factores de crecimiento granulocíticos debería ser reservados para los escasos casos con infecciones de repetición. La presencia de granulocitopenia debería confirmar el diagnóstico en pacientes jóvenes que no desarrollan la apariencia facial típica ni los cambios oftalmológicos<sup>15</sup>.

Warburg et al<sup>16</sup> sugieren que hay dos tipos de síndrome de Cohen: uno con neutropenia y otro sin ella. En jóvenes con hipotonía y retraso manifiesto del desarrollo motor, el cribado hematológico para leucopenia/neutropenia debería llegar a ser un procedimiento de rutina al estar presente desde el nacimiento<sup>17</sup>. No obstante, en ningún paciente de nuestro estudio se objetivó trastornos en la hematopoyesis.

Los cambios oculares incluyen disminución de la agudeza visual, atrofia óptica y degeneración coriorretiniana con mácula en ojo de buey y depósitos pigmentarios con un electroretinograma isoelectrico. Estos cambios son más frecuentes en pacientes finlandeses asociados a granulocitopenia pero debe ser debida a variabilidad fenotípica<sup>10</sup>. Ésta puede ser la causa que explique la escasa frecuencia de anomalías oftalmológicas presentes en nuestro estudio.

La mayoría de los pacientes tienen anomalías oculares tales como cataratas, cambios en la pigmentación de la retina y miopía. La coriorretinopatía ha sido descrita en el 40% de los casos publicados. Esta estimación debe ser baja porque el retraso mental impide una exploración oftalmológica exacta<sup>18</sup>. Los cambios en la pigmentación de la retina están presentes en el 25% de los casos publicados, que concuerda con el 20% encontrado en nuestros pacientes. No obstante, las alteraciones oculares tienen una fuerte variación individual<sup>18</sup>.

El síndrome de Cohen tiene una amplia variedad en sus manifestaciones, por eso tiene interés de cara a realizar un diagnóstico diferencial (tabla 3), incluso en etapas precoces de la vida, con todos aquellos síndromes que cursan con obesidad, retraso mental, talla baja, hipogenitalismo e hipotonía.

## BIBLIOGRAFÍA

1. Cohen MM, Hall BD, Smith DW et al. A new syndrome with hypotonia, obesity, mental deficiency, and facial, oral, and limb anomalies. *J Pediatr* 1973; 83: 280-284.
2. Carey JC, Hall BD. Confirmation of the Cohen syndrome. *J Pediatr* 1978; 93: 239-244.
3. Mc Kusick VA. Mendelian inheritance in man (7.<sup>a</sup> ed.). Baltimore y Londres: The John Jopkins University Press, 1986; 897-898.
4. Norio R, Raitta C, Lindahl E. Further delineation of the Cohen syndrome: report on chorioretinal dystrophy, leukopenia and consanguinity. *Clin Genet* 1984; 25: 1-14.

5. Tahvanainen E, Norio R, Karila E et al. Cohen syndrome gene assigned to the long arm of chromosome 8 by linkage analysis. *Nature Genetics* 1994; 7: 201-204.
6. Friedman E, Sack J. The Cohen syndrome: report of five new cases and review of the literature. *J Craniofac Genet Dev Biol* 1982; 2: 193-200.
7. Laurance BM, Brito A, Wilkinson J. Prader-Willi syndrome after 15 years. *Arch Dis Child* 1981; 56: 181-186.
8. Smith DW. Recognizable patterns of human malformations (2.<sup>a</sup> ed.). Filadelfia: W B Saunders Company, 1976; 86-87.
9. Argente J, Aparicio JM, Quintana et al. Síndrome de Cohen: presentación de un caso y revisión de la literatura. *Rev Esp Pediatr* 1984; 40: 39-44.
10. Norio R, Raitta C. Are the Mirhosseini-Holmes-Walton syndrome and the Cohen syndrome identical? *Am J Med Genet* 1986; 25: 397-398.
11. Arcas J, García JJ, Ramos J et al. Síndrome de Cohen: presentación de dos casos de gemelas. *An Esp Pediatr* 1991; 34: 83-85.
12. Massa G, Doods L, Vanderschueren-Lodeweyckx. Growth hormone deficiency in a girl with the Cohen syndrome. *J Med Genet* 1991; 28: 48-50.
13. Sack J, Friedman E. Cardiac involvement in the Cohen syndrome: a case report. *Clin Genet* 1980; 17: 317-319.
14. Schlichtemeier TL, Tomlinson GE, Kamen BA et al. Multiple coagulation defects and the Cohen syndrome. *Clin Genet* 1994; 45: 212-216.
15. Kivitie-Kallio S, Rajantie J, Juvonen et al. Granulocytopenia in Cohen syndrome. *Br J Haematol* 1997; 98: 308-311.
16. Norio R. Cohen syndrome is neither uncommon nor new. *Am J Med Genet* 1994; 53: 202.
17. Fryns JP, Legius E, Devriendt K et al. Cohen syndrome: the clinical symptoms and stigmata at a young age. *Clin Genet* 1996; 49: 237-241.
18. Steinlein O, Tariverdian G, Boll HU et al. Tapetoretinal degeneration in brothers with apparent Cohen syndrome. *Am J Med Genet* 1991; 41: 196-200.