

Jueves, 5 de junio

CARDIOLOGÍA

Zona Póster (Planta Baja)

P977

PERICARDITIS AGUDA, CON TAPONAMIENTO CARDIACO, SECUNDARIA A INFECCIÓN POR *M. PNEUMONIAE*

Carolina Carbayo Lázaro, Raquel Álvarez Rodríguez, Daniel Mata Zubillaga, Cristina Rodríguez Fernández, Raquel Morales Sánchez, Aquilina Jiménez González  
Hospital de León, León.

La Pericarditis es una patología poco vista en niños. Principalmente de etiología desconocida. La causa conocida más frecuente es la secundaria a infecciones víricas (*cosackie, adenovirus*). Las secundarias a bacterias son inusuales y en concreto por *M.pneumoniae*. En revisiones anteriores a penas se recogen casos clínicos similares al que exponemos a continuación.

**Caso clínico:** Niño 4 años con fiebre y tos de 7 días de evolución. Las últimas 24 horas dolor abdominal que aumenta en decúbito supino. *E.F.*: MEG, dificultad respiratoria, taquipnea, tiraje subcostal, ingurgitación yugular, mal perfundido, pulso paradójico, taquicárdico, crepitantes e hipoventilación base izda y hepatomegalia. *P.Complementarias*: HG: 12.300 leucocitos con fórmula normal; BQ: normal salvo PCR 98 mg/L; Coagulación TTP 97 (R: 3), TP 57%, Fibrinógeno 726; Gases venosos: Normales; Rx torax: Cardiomegalia y condensación retrocardiaca; ECG: elevación segmento ST; EcoTorácica: Importante derrame pericárdico, leve derrame pleural izdo y condensación retrocardiaca; Ecocardio: Derrame pericárdico severo, colapso aurícula dcha: corazón bamboleante.

**Serología respiratoria:** *M.pneumoniae*IgM+, resto negativa; Mantoux negativo. *Evolución y tratamiento:* Al ingreso se realiza pericardiocentesis y se coloca catéter intrapericárdico con buena evolución. Afebril desde las 24 horas del ingreso, hemodinámicamente estable (no precisa tratamiento inotrópico). Recibe tratamiento empírico con Ampicilina y Vancomicina durante 10 días, prednisona durante 5 días, completando el tratamiento antiinflamatorio con ibuprofeno 10 días más. Normalización pruebas imagen 48 hs después de pericardiocentesis. Evolución clínica y analítica favorable. Controles posteriores en consulta normales.

**Comentarios:** El *M.pneumoniae* es un patógeno respiratorio principalmente, afectando sobre todo a niños escolares (3-9 años). La manifestación cardiaca es excepcional (2% de los casos).

El taponamiento cardiaco es una complicación severa de la pe-

ricarditis, por lo que la sospecha clínica, el diagnóstico y tratamiento precoz son básicos para la supervivencia del paciente.

P978

SÍNDROME DE MARFAN NEONATAL: A PROPÓSITO DE UN CASO

Raúl Rodríguez Serrano, María Amaya Conde Domínguez, Zulema Hernando Zarate, Javier Ayala Curiel, José María Galdeano, Ana Aguirre Unceta-Barrenechea  
Hospital de Basurto, Bilbao (Vizcaya) y Hospital de Cruces, Barakaldo (Vizcaya).

**Introducción:** El Marfan neonatal es una entidad muy poco frecuente en pediatría. Constituye la forma fenotípica más severa del síndrome de Marfan (SMF). Suele asociarse a mutaciones en dos puntos del gen FBN-1 (exones 24-27 y exones 31-32), presentando una alta tasa de casos de novo.

**Caso clínico:** RN (varón) que ingresa procedente de quirófano por dificultad respiratoria y fenotipo peculiar. AF: S.I. Parto a término. Cesárea por nalgas. Madre VIH+ (buen cumplimiento protocolo ACTG 076). Apgar 8/8 PH cordón: 7,30. *Exploración:* Polipneico. Silverman: 3. Contracturas múltiples y asimétricas de las articulaciones, aracnodactilia y camptodactilia marcadas, piel redundante en cara y cuello, hipertelorismo, micrognatia, orejas grandes y mal lobuladas, calcáneo en talo valgo, escaso tejido adiposo e hipotonía. *Auscultación cardiaca:* soplo sistólico III/VI eyectivo en BEI y foco pulmonar. *Ecocardiografía:* Displasia de válvulas AV, con prolapso, dilatación e insuficiencia moderada de ambas, asociando signos de HTP. Dilatación de raíz de aorta y tronco pulmonar con displasia de ambas válvulas. Ventrículo derecho hipertrofico. Aurícula derecha dilatada. FOP y PCA mínimo. *Rx Tórax y Ecografía Abdominal:* Herniación hepática derecha. *Evolución:* Se realiza intubación orotraqueal que se mantiene hasta 4º día de vida. Al 7º día de vida inicia clínica de ICC, por lo que se comienza tratamiento con Enalapril y Furosemida. Se traslada a un centro con cirugía cardiaca donde presenta un empeoramiento progresivo de su estado, añadiéndose al tratamiento inicial Digoxina. Fallece a los 45 días de vida tras cirugía reparadora de válvula tricúspide.

**Conclusiones:** Aunque presenta muchas características comunes con SMF clásico, algunas manifestaciones fenotípicas como: aracnodactilia severa, contracturas congénitas en flexión, orejas mal lobuladas, piel redundante en cara, y la gran afectación de válvulas AV, pueden servir para diferenciar esta entidad. El pronóstico suele ser sombrío, asociando una mortalidad elevada en los primeros años de la vida debido a fallo cardiaco congestivo provocado por la grave afectación de las válvulas AV. No existe un tratamiento altamente eficaz.

**P979****AGENESIA DE PERICARDIO: UN HALLAZGO CASUAL**

Sandra Moya Villanueva, Rosa María Perich Durán,  
Silvia Teodoro Marín, Eva Castañer González, Lidia Batalla Fadó,  
Gemma Pujol Muncunill

Corporació Sanitària Parc Taulí, Sabadell (Barcelona).

**Introducción:** La agenesia de pericardio es la ausencia congénita de esta estructura. Suele ser un hallazgo casual al realizar una radiografía de tórax por otro motivo. Prácticamente siempre tiene una evolución favorable.

**Caso clínico:** Niña de 14 años con antecedentes de bronquitis y neumonías de repetición. Consulta por dolor torácico punzante que aumenta con los movimientos respiratorios. En la exploración física destaca un pectum excavatum. La radiografía de tórax muestra desplazamiento de la silueta cardiaca a la izquierda. En el electrocardiograma (ECG) se observa un bloqueo de rama derecha. La ecocardiografía-Doppler muestra dilatación del ventrículo derecho, movimiento paradójico del tabique interventricular, insuficiencia tricuspídea leve y levocardia. Ante estos hallazgos se sospecha una comunicación interauricular que no se evidencia por ecocardiografía. Se realiza una resonancia magnética (RM) cardiaca que descarta un defecto estructural y confirma la levorotación del corazón. En la TC se observa la prominencia del tronco de la arteria pulmonar hacia el pulmón que se separa discretamente del mediastino, un desplazamiento del corazón hacia el hemitórax izquierdo y sólo se visualiza pericardio alrededor de la aurícula derecha. Estos hallazgos hacen pensar en una agenesia parcial de pericardio como causa de la levorotación. Ante este diagnóstico se mantiene una actitud expectante dado que la paciente está asintomática.

**Comentarios:** 1) El interés de nuestro caso radica en la posibilidad de establecer un diagnóstico de sospecha ante una prueba de imagen tan común como la radiografía de tórax. 2) Es importante identificar esta anomalía dado que ciertos defectos parciales de pericardio comportan un riesgo vital debido a la posibilidad de constricción miocárdica. 3) La RM es el método diagnóstico más sensible actualmente. 4) El tratamiento quirúrgico debe realizarse ante los casos sintomáticos y los asintomáticos con riesgo de incarceration ventricular.

**P980****COR TRIARIATUM DEXTER ASOCIADO A ANOMALÍA DE EBSTEIN, A PROPÓSITO DE UN CASO**

Neus París Miró, Rosa Collell Hernández,  
Susana Larrosa Capaces, Filomena Pagone Tangorra,  
Beatriz Martín Cuesta, Joaquín Escibano Subías  
Hospital Universitari de Sant Joan de Reus, Tarragona.

**Introducción:** El cor triariatum dexter es una anomalía extremadamente poco frecuente. Se trata de un remanente vestigial de la válvula derecha del seno venoso embrionario. Según el momento en el que se alteró su desarrollo, se expresará desde su forma más leve como una estructura simple, hasta su variedad más importante en la que toda la aurícula derecha (AD) queda compartimentada en 2 cámaras por un pliegue de tejido, una membrana o una banda de fibra muscular.

**Caso clínico:** RN de pocas horas de vida que ingresa por cianosis. *Antecedentes Personales:* RNAT, 1ª gestación controlada sin incidencias. PN: 2.500gr. *Exploración Física:* Sat

Hb 85%. Cianosis central. Pulsos periféricos presentes y simétricos. Buena perfusión periférica. Tonos rítmicos. Sopro continuo II/VI infraclavicular izquierdo. Resto exploración física anodina. Se realiza ecocardiografía que muestra anomalía de Ebstein, CIV subaórtica, estenosis pulmonar y persistencia del conducto arterioso. Así mismo, se observa aurícula derecha dividida en 2 cámaras por una membrana multiperforada con shunt D-I, VCS y VCI drenando en cámara superior. Ante estos hallazgos, se decide traslado a hospital de referencia. Durante los primeros días de vida, presenta desaturación mantenida, por lo que se realiza fístula de Blalock-Taussing modificada derecha, resección de la membrana compartimental de la AD y CIA quirúrgica. A los 5 meses de vida, ante empeoramiento clínico, se realiza cateterismo cardíaco que muestra fístula normofuncionante, y se efectúa valvuloplastia pulmonar retrógrada con mejoría del flujo anterógrado. Actualmente, se encuentra pendiente de realización de cirugía univentricular tipo Glenn.

**Comentarios:** La morbimortalidad de las anomalías del seno venoso coronario va a depender de la obstrucción que generen. En el cor triariatum dexter la obstrucción es importante por lo que se genera cianosis, mientras que en otros casos tipo red de Chiari, la obstrucción es parcial y se suelen diagnosticar de forma accidental a cualquier edad. Estas anomalías congénitas con frecuencia se asocian a otras cardiopatías tales como hipoplasia del ventrículo derecho, anomalía de Ebstein, tetralogía de Fallot, CIV, canal atrioventricular o coartación de Aorta.

**P981****SÍNCOPE DE ORIGEN CARDIOGÉNICO**

David Conejo Moreno, César Villa Francisco,  
Isabel Cubillo Serna, Carmen Bustamante Hervas,  
Paz López-Doriga Ruiz

Servicio de Pediatría y Servicio de Cardiología del Hospital General Yagüe, Burgos.

**Introducción:** El síncope de origen cardiogénico es una entidad infrecuente en la edad pediátrica. Concretamente, el síndrome de Brugada es una patología de baja incidencia, y se manifiesta típicamente en la edad adulta. Presentamos este caso clínico por su carácter excepcional en la edad pediátrica.

**Caso clínico:** Varón, 9 años. Presenta 3 episodios sincopales con pérdida de conciencia y recuperación espontánea posterior durante un intervalo de 15 minutos. No asocia otra sintomatología. No antecedentes familiares relevantes. *Antecedentes personales:* sopro sistólico clasificado como funcional sin realización previa de exploraciones complementarias. *Exploración física:* Buena perfusión, pulsos palpables y simétricos. Sopro sistólico II/VI. Tensión arterial normal. Abdomen blando y depresible, no visceromegalias. Exploración neurológica sin focalidad. *Exploraciones complementarias:* hemograma y bioquímica normales. Radiografía de tórax normal. Ecocardiografía normal. Electrocardiograma: elevación 1 mm ST en V2. Holter: normal. Test de Flecaínida: taquicardia ventricular polimórfica. *Diagnóstico:* síndrome de Brugada tipo 1. *Tratamiento:* colocación desfibrilador automático implantable.

**Discusión:** El síncope es un síntoma de etiología multifactorial, siendo el origen vasovagal la causa más frecuente en la edad pediátrica. No obstante debe descartarse patología cardiogénica. En concreto, en el síndrome de Brugada se requiere alto índice de sospecha para su diagnóstico en la edad pediátrica ya que a pesar de su baja incidencia, es una causa potencialmente tratable de elevada mortalidad en la edad adulta.

**P982****DERRAME PERICÁRDICO EN EL PERIODO DEL LACTANTE. UNA ENTIDAD INFRECIENTE**

Sonia Arias Castro, Ana Guerrero Rico, Félix Romero Vivas, Juan José Cardesa García

Unidad de Cardiología Infantil del Hospital Materno Infantil, Badajoz.

**Introducción:** En la edad pediátrica, los derrames pericárdicos sintomáticos son infrecuente, y aún mas en el periodo neonatal y del lactante, donde son extremadamente raros. La presentación clínica es poco específica y depende de la etiología. El rechazo de la alimentación, deterioro del estado general, distres respiratorio y cianosis, constituyen la clínica habitual.

**Paciente:** Lactante de 9 meses, con fiebre de 4 días de evolución y vómitos. *Tras 24 horas:* mal estado general, febril, quejido, disnea intensa, tiraje subcostal, pálido, pulsos rápidos y débiles, tonos cardiacos apagados, TA 91/61 mmHg, buen murmullo vesicular, hepatomegalia de 5-6 cm, relleno capilar enlentecido. *Destacar:* leucocitosis con neutrofilia, trombocitosis, PCR elevada; Rx de tórax con importante cardiomegalia. *EKG:* QRS de bajo voltaje, con ST elevados. *Ecocardiografía:* corazón estructuralmente normal, con contractilidad conservada. Derrame pericárdico importante, que comienza a colapsar cavidades derechas, que precisó pericardiocentesis: líquido pericárdico amarillento, con 5.600 leucos/mm<sup>3</sup>, 1.280 hematíes/mm<sup>3</sup>, 95% PMN, cultivo pendiente. *Troponinas normales. Determinación de VRS en moco nasofaríngeo:* positivo; Influenza A y B, adenovirus, serologías hepatitis A y C, Coxsackie, virus ECHO, influenza, CMV y Parvovirus B19: negativas. Tras estabilización respiratoria y hemodinámica del paciente, se realizó pericardiocentesis evacuadora. A las 48-72 horas, se aprecia evidente mejoría clínica, con buena situación hemodinámica. Extubación a las 48 horas, e inicio de alimentación enteral.

**Conclusiones:** El derrame pericárdico es una entidad inusual en el periodo neonatal y en lactantes, con presentación clínica poco específica, pudiendo ocasionar un retraso en el diagnóstico. La ecocardiografía es indispensable en el diagnóstico. La etiología es muy variable, siendo en muchas ocasiones una manifestación más de una enfermedad sistémica, y mas raramente como un proceso aislado, en el cual, generalmente la causa es de tipo viral. Ante un cuadro de insuficiencia cardiaca hay que descartar la existencia de derrame pericárdico mediante ecocardiografía por el riesgo de taponamiento cardiaco, en cuyo caso sería obligado la realización de pericardiocentesis urgente.

**CIRUGÍA****Zona Póster (Planta Baja)****P983****LIPOMATOSIS INTESTINAL EN PACIENTE DE 10 AÑOS**

Cecilia Paredes Mercado, Andrés Bodas Pinedo, Fernando Rivilla Parra, Carlos Maluenda Carrillo

Hospital Clínico San Carlos, Madrid.

**Introducción:** La lipomatosis intestinal es una afección poco frecuente en la edad pediátrica. Dentro de la rareza de los tumores benignos intestinales, los lipomas serían los más fre-

cuentes (0,04-4-5% según la literatura revisada). Referimos el caso de una paciente con diagnóstico final de lipomatosis de afectación extensa en intestino grueso y delgado.

**Caso clínico:** Paciente mujer de 10 años que acude a consultas de Gastroenterología infantil de nuestro hospital con historia de dolor abdominal recurrente durante los últimos 12 meses. El dolor ha ido aumentando en los días previos, localizándose progresivamente en hipocondrio derecho. No presentaba signos ni síntomas compatibles con obstrucción intestinal. Los resultados hematológicos, función hepática, análisis de orina y el test de sangre oculta en heces no presentan hallazgos patológicos. En la exploración ecográfica abdominal se detecta una masa en el cuadrante superior derecho abdominal con tamaño aproximado 10 x 6 cm. El estudio por TAC demuestra una masa con tamaño 11,4 x 1,4 x 5,2 cm en hipocondrio derecho, con densidad grasa. Se procede a laparotomía, observándose un lipoma (10 x 15 cm) en el área mesentérica del colon derecho, que fue resecado. Se objetivan también múltiples lipomas submucosos en yeyuno y zona ileal, con tamaños variados entre 2 y 8 cm, 10 de los cuales fueron resecados. El estudio microscópico de las piezas quirúrgicas muestra un tejido adiposo maduro con septos fibrosos, situados en serosa y submucosa, con preservación de la capa muscular propia. El postoperatorio transcurrió sin incidencias. La paciente se mantiene libre de síntomas tras 20 meses de seguimiento.

**Discusión:** La presentación de la lipomatosis intestinal suele darse en cualquier edad como un dolor abdominal recurrente y no filiado. Es un motivo de consulta muy frecuente en la infancia y hemos de tener en cuenta su existencia a pesar de la rareza de esta causa como origen del mismo. Otros signos más raros y tardíos son aquellos relacionados con la invaginación intestinal, su complicación más importante, o con la ulceración de los lipomas. Es fundamental su diagnóstico precoz, siendo la extirpación quirúrgica de los tumores resecables la opción terapéutica más adecuada.

**P984****TRICOBEOZAR Y DOLOR ABDOMINAL: PRESENTACIÓN DE DOS CASOS**

Tomás del Campo Muñoz, Isabel María Sánchez Sánchez, Carmen Martínez Colmenero, Enrique García Vena, Juan Alonso Cozar Olmo, Jesús de la Cruz Moreno

Unidad de Gestión Clínica de Pediatría y Servicio de Urgencias de Pediatría del Complejo Hospitalario de Jaén.

**Introducción:** El tricobezoar es una concreción de cabellos que se puede encontrar en el tracto digestivo humano y otros mamíferos debido a tricofagia y que puede causar una gran variedad de signos y síntomas hasta llegar a la oclusión, perforación o ulceración del tracto digestivo.

Presentamos dos casos de tricobezoar acontecidos en nuestro servicio durante el 2007, uno de ellos incluido en divertículo de Meckel dando lugar a una inusual forma de obstrucción intestinal.

**Caso clínico 1:** Niño de 13 años que acude a urgencias por dolor abdominal de varias horas de evolución asociado a vómitos alimenticios con empeoramiento progresivo. Hábito de ingesta de pelo desde muy pequeño. Buen estado general, somnoliento, Glasgow 13/15, pupilas puntiformes con escasa respuesta a la luz. Abdomen blando, depresible y con dolor en fosa iliaca derecha con signos de peritonismo. Hemograma con leucoci-

tos, neutrofilia, serie roja, plaquetaria e ionograma normal. PCR 26,4 mg/L. Tóxicos en orina negativos. Se realiza cirugía hallándose secreción seropurulenta peritoneal, apéndice congestivo y tumoración de consistencia pétreo de 5 x 10 cm adherido a Douglas y epiploon. Se extrae divertículo de Meckel de 4 cm de diámetro y 15 de tamaño necrosado y perforado. En su interior se descubre tricobezoar de 4 cm con obstrucción casi completa de ileon a 40 cm de ciego. Se realiza resección y anastomosis termino-terminal.

**Caso clínico 2:** Niña de 7 años que acude a urgencias por tumoración abdominal que nota desde hace pocos días. Náuseas matutinas y molestias abdominales de meses de evolución, de consistencia dura y no dolorosa, se avisa al cirujano que decide intervenir extrayendo un tricobezoar a modo de molde perfecto del estómago ocupando todo su interior.

**Observaciones:** 1) La tricofagia o la tricofilomanía pueden llevar a formar un tricobezoar que es una posible causa de obstrucción intestinal en niños y suele estar detrás de trastornos psicológicos o personalidades límite. 2) Es importante el control psicológico posterior con una adecuada terapia que evite la recaída en la ingesta de pelos u otros materiales que puedan formar un bezoar.

## P985

### PREPUCIOPLASTIA DE DUHAMEL, UNA BUENA OPCIÓN PARA LOS PROBLEMAS DE LA CIRCUNCISIÓN

Javier Gómez Veiras, Iván Somoza Argibay, María García Palacios, María Elena Molina Vázquez, Ana Lema Carril, Manuel Gómez Tellado, Teresa Dargallo Carbonell, José Ríos Tallón, Ernesto Pais Piñeiro, Diego Vela Nieto

Servicio de Cirugía Pediátrica del Hospital Materno-Infantil Teresa Herrera, A Coruña.

**Introducción:** Aunque el tratamiento clásico para la fimosis es la circuncisión, en Europa se impone la prepucioplastia de Duhamel o variaciones de la misma. Desde hace diez años indicamos dicha técnica en todos los casos de fimosis salvo en las severas y cicatriciales o por petición familiar. Realizamos una revisión de los dos últimos años con el objetivo de analizar nuestros resultados y complicaciones.

**Material y métodos:** Se revisaron las historias clínicas de los 194 pacientes intervenidos por nuestro servicio en los años 2005 y 2006 y posteriormente seguidos en consultas externas de revisión. La técnica de Duhamel consiste en realizar una incisión longitudinal en la cara dorsal del pene que se sutura de modo horizontal. Permitiendo una apertura mayor del anillo del prepucio.

**Resultados:** Se intervinieron 194 pacientes, con una media de edad de 3 años y 8 meses (mín 5 meses máx 12 años) con un diagnóstico de fimosis, de los cuales 22 (11%) presentaban simplemente adherencias balano-prepuciales y fueron descartados. Se realizaron 150 (77%) prepucioplastias. 18 (9%) pacientes fueron circuncidados, 4 (2%) de ellos por motivos religiosos. La complicación más frecuente n = 22 (11%) es la estenosis. Resolviéndose en todos los casos de forma conservadora. Sólo un paciente tuvo que ser reintervenido debido a un exceso de piel prepucial tras ser circuncidado.

**Conclusiones:** La técnica de Duhamel es segura, permite buenos resultados, especialmente en lo que se refiere a estética y

comodidad. Las complicaciones son mínimas y se reducen en la mayoría de los casos a una estenosis de la herida por no retraer el prepucio post-quirúrgicamente. La circuncisión se limita a motivos religiosos y fimosis severas o cicatriciales. Actualmente existen foros de opinión no sanitarios que se postulan en contra de la circuncisión, permitiendo únicamente la prepucioplastia.

## CUIDADOS INTENSIVOS

### Zona Póster (Planta Baja)

#### P986

#### TRATAMIENTO CONSERVADOR DEL PIONEUMOTÓRAX CON FÍSTULA BRONCOPLEURAL

Ainhoa González de Zárate Pérez de Arriucea, Zuriñe García Casales, Eneritz Guerra García, Plácido López Álvarez-Buhilla, Yolanda López Fernández, Fco. Javier Pilar Orive

Unidad de Cuidados Intensivos de Pediatría del Servicio de Pediatría del Hospital de Cruces, Barakaldo (Vizcaya).

**Introducción:** El pionicotórax con fístula broncopleurale es una complicación poco frecuente de la neumonía lobar. Aunque algunos autores preconizan el tratamiento quirúrgico de la misma, el tratamiento conservador es posible. Presentamos 2 casos de pionicotórax que se solucionaron con tratamiento conservador.

**Caso clínico:** *Caso 1:* Niña de 6 años de edad que presenta fiebre de 5 días de evolución. En la exploración distrés respiratorio e hipoventilación marcada en hemitórax derecho. Se evidencia condensación derecha y derrame pleural iniciándose antibioterapia. Al 5º día presenta empeoramiento clínico y radiológico evidenciándose neumotórax derecho, colocándose dos tubos de drenaje pleural. Líquido con características de empiema. Ante la persistencia de la fuga por drenajes torácicos se sospecha fístula broncopleurale que se confirma mediante TAC, así como la presencia de neumonía necrotizante. La evolución es favorable tras la disminución de la aspiración de los drenajes, sin precisar cirugía. *Caso 2:* Niña de 2 años que consulta por fiebre, dificultad respiratoria y afectación del estado general. Se evidencia neumonía derecha y derrame pleural por lo que ingresa para antibioterapia y drenaje torácico. A la semana de ingreso empeoramiento clínico con presencia de neumotórax, precisando colocación de otro tubo de drenaje torácico con sistema de aspiración. Líquido pleural con características de empiema. Se sospecha fístula broncopleurale que se confirma mediante TAC, con imágenes de cavitación asociadas. Evolución favorable sin precisar cirugía.

**Conclusiones:** La fístula broncopleurale es una complicación infrecuente que se produce en las neumonías lobares necrotizantes. Su tratamiento actual es controvertido abogando algunos autores por la realización de plastias musculares para su resolución. El empleo en nuestro caso de un tratamiento conservador mediante la reducción del gradiente de presión alveolo pleural (aspiración de menos de -10 cm de H<sup>2</sup>O), ha conseguido controlar el problema.

**P987****MIELINOLISIS CENTRAL PONTINA  
O SÍNDROME DE DESMIELINIZACIÓN OSMÓTICA**

Irene García Hernández, Regina Labra Álvarez,  
José Andrés Concha Torre, Marta de los Arcos Solas,  
Ignacio Málaga Diéguez, Corsino Rey Galán

Unidad de Cuidados Intensivos del Hospital Universitario Central de Asturias, Oviedo (Asturias).

**Introducción y objetivos:** La mielinólisis central pontina (MCP) o síndrome de desmielinización osmótica es una rara alteración neurológica que se observa principalmente en enfermedades crónicas (desnutrición, desequilibrios hidroelectrolíticos). La causa más frecuente de MCP en Pediatría es la corrección rápida de una hipo o hipernatremia. Presentamos el caso de un niño con MCP.

**Observaciones clínicas:** Crisis hipertensiva y hemorragia extraventricular a los dos meses de edad secundarias a coartación de aorta. Hidrocefalia, retraso psicomotor marcado y diabetes insípida central tratada con desmopresina intranasal como secuelas. Aceptable control hidroelectrolítico hasta el momento.

A los 3 años de edad presenta cuadro de deshidratación hipernatémica grave (sodio 189 mmol/l) que se corrige en 48 horas. Aparición de estatus convulsivo con apnea que precisa intubación. A las 24 horas del ingreso en UCIP se observa ausencia de respiración espontánea y de respuesta a estímulos, hipotonía y anisocoria. Se realiza TC craneal, que muestra edema cerebral, y se inicia tratamiento con manitol y suero salino hipertónico. En los días siguientes manejo hidroelectrolítico dificultoso alternando fases de descompensación de diabetes insípida central con episodios de síndrome pierde-sal cerebral. Se realiza RMN cerebral que muestra hallazgos sugerentes de MCP. Lenta mejoría clínica, con normalización del tamaño pupilar, apareciendo movimientos oculogiros y nistagmus, recuperación de respiración espontánea que permite la extubación y respuesta a estímulos dolorosos con escasa movilidad de extremidades.

**Comentarios:** La MCP se debe a la destrucción de las vainas de mielina en el centro de la protuberancia (desmielinización pontina) aunque puede aparecer en otras áreas del encéfalo. Las manifestaciones clínicas pueden pasar inadvertidas por el estado neurológico previo del paciente. Lo más frecuente es el desarrollo de un síndrome corticospinal y corticobulbar rápidamente progresivos con elevada tasa de morbimortalidad y secuelas neurológicas. Al no existir tratamiento específico, la única alternativa es el soporte de las funciones vitales. Es fundamental evitar la corrección brusca de trastornos hidroelectrolíticos.

**P988****SÍNDROME DE ACTIVACIÓN MACRÓFICA  
EN LA ENFERMEDAD DE STILL**

Marta López Sánchez, Isabel Rubio López, José Luis Teja Barbero,  
Tomás Obeso González, Tomás Santidrián Miguel,  
Ana Jordá Lopez

Servicio de Medicina Intensiva y Servicio de Pediatría del Hospital Universitario Marqués de Valdecilla, Santander (Cantabria).

**Introducción:** La enfermedad de Still es una enfermedad sistémica caracterizada por fiebre intermitente, rash y artritis que constituye el 10-20% de los casos de artritis reumatoidea juvenil (ARJ). La incidencia de la ARJ es de 50-100 casos por cada 100.000 niños. El síndrome de activación macrofágica (SAM) es

un síndrome hemofagocítico secundario a la enfermedad de Still, en menor medida a otras enfermedades reumatológicas incluido el lupus eritematoso sistémico. Su mortalidad es del 8-22%. En el SAM hay alteraciones en las pruebas de laboratorio (AST > 59U/L, prolongación de TP y TPT, citopenias, hipofibrinogenemia  $\leq$  2,5 g/l) y manifestaciones clínicas (alteración del sistema nervioso central, púrpura, hepatoesplenomegalia y fiebre). La presencia de hemofagocitosis en aspirado de médula ósea confirma el diagnóstico de SAM.

**Caso:** Niño de 9 años con antecedentes de enfermedad de Still que ingresa en el hospital por fiebre, rash eritematoso y esplenomegalia. En las 48 horas posteriores presenta empeoramiento progresivo del estado general acompañado de hipotensión, fallo renal agudo, insuficiencia hepática y desviación izquierda en fórmula leucocitaria. Se traslada a UCI. En las primeras horas de estancia en UCI se produce deterioro del nivel de conciencia, aparición de lesiones purpúricas en manos, hipotensión refractaria, CID, anemia, incremento de enzimas hepáticas y elevación de la ferritina (> 16.000 ng/dl). Preciso ventilación mecánica (VM), tratamiento inotrópico y politrasfusión. Ante la sospecha de SAM se administró metil-prednisolona (10 mg/Kg/día) e inmunoglobulinas (1 g/Kg/día). Se realizó biopsia de médula ósea que confirmó el diagnóstico de SAM, iniciándose tratamiento con ciclosporina (5 mg/Kg/día), normalizándose las pruebas de laboratorio. Fué dado alta a planta tras 16 días de ingreso en UCI y 7 días de VM. Dos semanas después se dió alta hospitalaria estando el paciente asintomático.

**Conclusión:** El SAM es una complicación en la enfermedad de Still cuya presentación puede simular un shock séptico. Debe sospecharse ante la aparición de citopenias y coagulopatía severa. Su evolución puede ser fatal por lo que es importante su diagnóstico y tratamiento precoz.

**P989****CRISIS COMICIAL SECUNDARIA A PÚRPURA  
DE SCHÖNLEIN-HENOCH**

Sonsoles Galán Arévalo, Carmen María Martín Delgado,  
Irene Ortiz Valentín, Vanesa Losa Frías, Raquel Díaz Conejo,  
Raúl Borrego Domínguez

Hospital Virgen de la Salud, Toledo.

**Introducción:** La Púrpura de Schönlein-Henoch (PSH) es una vasculitis leucocitoclástica idiopática. Supone la causa más frecuente de púrpura no trombocitopénica y de vasculitis en niños. La afectación neurológica es poco frecuente.

**Caso clínico:** Niño de 8 años que ingresa por púrpura en extremidades inferiores, vómitos hemáticos, dolor abdominal y deposiciones melénicas. No artralgias. Antecedentes sin interés. A las 24 horas presenta movimientos tónico-clónicos de miembro superior derecho que posteriormente se generalizan y mirada hacia la izquierda que ceden a los 5 minutos con diazepam rectal. Las pupilas son medias, lentamente reactivas. El hemograma y la coagulación son normales. Bioquímica: hiperglucemia (211 mg/dl), hiponatremia (126 meq/l), hipocalcemia (7,4 mg/dl), resto normal. Gasometría: acidosis respiratoria. Se realiza TAC craneal y punción lumbar que son normales. Se ingresa en UCIP iniciándose perfusión ácido valproico que se suspende al día siguiente presentando una exploración neurológica normal. La hiponatremia se corrige con aportes intravenosos. No presenta nuevas crisis. A las 48 horas se cons-

tata hipertensión arterial que se controla con captopril oral; en este contexto se detecta hematuria y proteinuria con función renal normal. Al cuarto día del ingreso refiere artralgias en rodilla y codo derecho. Ante la presencia de hematuria se inicia tratamiento con metilprednisolona remitiendo la clínica.

**Comentarios:** Las cefaleas y las alteraciones del comportamiento son los síntomas neurológicos más frecuentes en la PSH. Las manifestaciones neurológicas graves (hemorragias intracraniales o infartos) son excepcionales. Es posible que la disfunción renal, hipertensión arterial, alteraciones electrolíticas o metabólicas puedan contribuir o causar la clínica neurológica. Es indicativo realizar una prueba de imagen cerebral para descartar posibles complicaciones. El tratamiento intravenoso precoz con altas dosis de metilprednisolona mejora el pronóstico.

## P990

### MALARIA GRAVE POR P. FALCIPARUM

Clara García-Bermejo García, Pilar Díaz Pernas, Marta Benito Gutiérrez, Belén Calderón Llopis, Federico Goded Rambaud

Hospital Materno Infantil La Paz, Madrid.

**Introducción:** Los casos de malaria en nuestro medio son poco frecuentes. Se dan en la mayoría de casos en inmigrantes o personas que han viajado a zonas endémicas de la enfermedad.

**Caso Clínico:** Niño de 6 años de edad que ingresa por cuadro de fiebre de 3 días de evolución con decaimiento, cefalea y dolor abdominal. Nacido en España, con residencia habitual en nuestro país, ha permanecido durante 2 meses en el país de origen de sus padres, Gambia. Profilaxis antimalárica realizada correctamente con Mefloquina. Hermano fallecido una semana antes por cuadro febril. En la exploración física destaca un regular estado general, ictericia conjuntival, hepatomegalia de 7-8 cm, esplanomegalia de 3 cm. En el control analítico se objetiva una anemia de 6,3 gr/dl con leucocitosis de 16.100 mm<sup>3</sup>, LDH de 1.199UI/L, PCR de 123 mg/L y VSG de 140 seg. Se realiza en las primeras horas examen en gota gruesa siendo positiva para *P. falciparum* con un nivel de parasitemia del 6%. Ingresó en la Unidad de Cuidados Intensivos para iniciar tratamiento antimalárico con Quinina, Clindamicina y Cefotaxima. La quinina se debe suspender a las 24 horas del inicio por aparición de hemoglobinuria en probable relación con el fármaco. Se sustituye por la asociación de Proguanil y Atovacuona. En las primeras 24 horas presenta un empeoramiento respiratorio grave, iniciándose ventilación mecánica. Coincidiendo con el empeoramiento respiratorio presenta un cuadro de shock circulatorio que precisa Dopamina y Noradrenalina a altas dosis, manteniéndose ambas durante tres días. Ante aparición de hipoxemia refractaria e hipertensión pulmonar en ecocardiograma se asocia óxido nítrico. El control radiológico es compatible con SDRA. TAC cerebral y punción lumbar normales. Ante la gravedad del cuadro de malaria se decide añadir al tratamiento antimalárico Artemisina. Presenta mejoría paulatina pudiéndose extubar a los 5 días, con estabilidad hemodinámica mantenida y descenso gradual de la parasitemia en sangre.

**Conclusión:** La importancia de este caso radica en la escasa experiencia que existe en nuestro medio en malaria grave pediátrica.

## P991

### SÍNDROME DEL SHOCK TÓXICO SECUNDARIO A SINUSITIS AGUDA

Ana Pilar Nso Roca, Clara García-Bermejo García, Marta Benito Gutiérrez, Pilar Díaz Pernas, Francisco Alvarado Ortega

Hospital Materno Infantil La Paz, Madrid.

**Introducción:** El síndrome del shock tóxico es un cuadro infrecuente en pediatría. Está producido por toxinas que actúan como superantígenos, desencadenando una respuesta inflamatoria sistémica. Se ha descrito asociado a infecciones estafilocócicas y estreptocócicas. Se caracteriza por la presencia de fiebre, eritrodermia que evoluciona a descamación y fallo multisistémico. El foco infeccioso suele ser estar en piel o mucosas, aunque en ocasiones pasa desapercibido.

**Caso clínico:** Niña de 6 años, previamente sana que acude a urgencias por cuadro de fiebre alta, *rinorrea*, vómitos y decaimiento. **Exploración física:** trismus, exantema maculo-papuloso-eritematoso generalizado, con afectación de palmas y plantas. Frecuencia cardíaca: 160 lpm; tensión arterial 57/10 mmHg. **Exploraciones complementarias:** hemoglobina: 8,9 g/dl; 560 leucocitos/ $\mu$ yl (330 neutrófilos/ $\mu$ yl; 190 linfocitos/ $\mu$ yl; 30 monocitos/ $\mu$ yl); plaquetas: 24.000/ $\mu$ yl; PCR: 556,9 mg/l; creatinina: 1,05 mg/dl. Rx de senos: ocupación de senos maxilares. TAC craneal: Ocupación de senos paranasales. Frotis nasal: *S. pneumoniae*, *S. aureus* y *H. influenzae*. Biopsia de mucosa nasal y secreción de seno maxilar: *S. aureus*. Ingresó en la unidad de cuidados intensivos recibiendo soporte ventilatorio e inotrópico, así como tratamiento con vancomicina, clindamicina y cefotaxima durante 14 días; y gammaglobulina intravenosa (400 mg/kg/día) durante 3 días. La evolución fue buena, con descamación fina en manos y pies a los 10 días del tratamiento.

**Conclusiones:** El síndrome del shock tóxico es una causa poco frecuente de shock en niños. Pueden existir casos, como el presentado, con coinfección estafilocócica y estreptocócica. Aunque el origen en relación con un foco menstrual -tampones- ha sido el clásicamente referido, los senos paranasales pueden ser el foco de origen de la infección. La sospecha diagnóstica precoz en este cuadro fulminante, así como el tratamiento agresivo mejoran el pronóstico y complicaciones asociadas.

## P992

### RIESGO DEL PARTO EXTRACLÍNICO: HEMORRAGIA SUBDURAL EN EL CONTEXTO DE UNA HIPOPROTROMBINEMIA

María Vega Almazán Fernández de Bobadilla, María Aurora Mesas Arostegui, Catalina González Hervás, Ana Pérez Aragón, Pilar Azcón González de Aguilar  
Unidad de Cuidados Intensivos y Urgencias de Pediatría del Hospital Universitario Virgen de las Nieves, Granada.

**Introducción:** La forma tardía de enfermedad hemorrágica del recién nacido por deficiencia de Vitamina K (VK), se presenta en las primeras 12 semanas de vida, puede tener curso grave y aproximadamente la mitad de los casos manifiestan hemorragia cerebral. La deficiencia severa de VK es más frecuente en los recién nacidos alimentados exclusivamente con leche materna.

**Caso clínico:** Paciente de 27 días, embarazo no controlado, parto extrahospitalario, nacimiento con llanto vigoroso y de-

sarrollo perinatal hasta el momento normal. Peso: 3.500 gr. No se administra vacuna ni VK. Lactancia materna exclusiva. Alimentación materna a base de leche de soja. La madre no recibe medicación. En la primera semana de vida inicia secreción ocular de ojo izquierdo, se hace bilateral y hemorrágica en la siguiente semana, realizando tratamiento como conjuntivitis estafilocócica tras cultivo positivo. Una semana previa al ingreso, presenta vómitos 1-2 diarios con posos hemáticos y en las últimas 24 horas irritabilidad, movimientos espásticos, quejido y tendencia al sueño. Al despertarlo lo encuentran pálido, hipotónico y con anisocoria. A su llegada a urgencias presenta Raimondi 7, se realiza TAC craneal informado como hematoma subdural agudo izquierdo que comprime sistema ventricular con signos de herniación transtentorial. Ante el deterioro clínico se decide intubación. En estudio de coagulación: hipoprotrombinemia con INR > 4 y TTPA incoagulable, plaquetas 400.000, resultados confirmados. Hb: 8 g/dl, lactato:10, función hepática normal. *Evolución:* Desde el inicio presenta ausencia de actividad EEG espontánea con respuesta muy alterada de potenciales de tronco. Se realiza terapia sustitutiva concentrado de factores VK dependientes y factor VII activado, permaneciendo los siguientes controles normales y sin reaparición de sangrado hasta su éxito.

**Conclusión:** La deficiencia de VK es causa significativa de morbimortalidad; su administración intramuscular en las primeras 6 horas de vida es un procedimiento seguro, barato y que debería ser obligatorio. En nuestro caso la ausencia de administración de VK y la dieta materna a base de leche de soja, pobre en VK, condicionaron el fatal pronóstico.

## ENDOCRINOLOGÍA

### Zona Póster (Planta Baja)

#### P993

#### RABDOMIOLISIS COMPLICANDO LA PRESENTACIÓN DE UNA HIPERNATREMIA NEUROGÉNICA EN PREESCOLAR DE 4 AÑOS

María Navalón Rubio, Noelia Gilabert Martínez, Lucía Sanguino López, Olga Gómez Pérez, Vanessa Botella López, Carlos A. Loeda Ozores  
Hospital General Universitario, Alicante.

**Introducción:** La rabdomiolisis es una entidad poco común en la edad pediátrica. Clínicamente se manifiesta como mialgias y/o orina oscura por mioglobulinuria. Analíticamente hay un aumento de CK como marcador de destrucción muscular. Su complicación más severa es la insuficiencia renal aguda. Entre los diversos factores etiológicos, la hipernatremia es rara y de mecanismo no bien conocido.

**Caso clínico:** Preescolar de 4 años, sin antecedentes de interés conocidos, con fiebre de 4 días, inestabilidad de la marcha, debilidad y dolor generalizado predominantemente en extremidades inferiores. *Exploración:* Regular estado general. Macrocefalia. Rigidez nuchal, signos meníngeos positivos. Temblor fino distal, dismetría, dificultad para sedestación y bipedestación.

*Pruebas complementarias:* Hemograma (normal), bioquímica (Na = 179 mEq/L, osmolaridad = 1.123 mOsm/L, Urea = 41,2 mg/dl, Creatinina = 0,9 mg/dl, CK = 1.385 U/L, GOT = 59 U/L, GPT = 41 U/L), bioquímica urinaria (osmolaridad normal), función renal (normal), gases venosos (normales), serología y hemocultivo (negativos), ecografía abdominal (normal), tóxicos orina (negativos), fondo de ojo (normal), TAC craneal (malformación Dandy-Walker). Tras fluidoterapia intravenosa se objetiva corrección progresiva de la natremia y paralela recuperación clínica. Se procede a la colocación de drenaje ventriculoperitoneal sin incidencias. Al alta mejoría evidente, aunque persisten discretos signos neurológicos (mínimo temblor intencional, leve aumento de la base de sustentación).

**Discusión:** La rabdomiolisis causada por hipernatremia es infrecuente en niños. En nuestra paciente a pesar de las altas cifras de natremia y osmolaridad plasmática, se objetivó una escasa ingesta de agua espontánea. Esta característica fue altamente sugestiva de un síndrome hipodispia-hipernatremia. Se trata de un síndrome poco común y en muchas ocasiones ligado a lesiones hipotalámicas o hipofisarias, con alteración en la sensibilidad de los osmorreceptores que controlan la sed y a veces también en los reguladores de ADH. El tratamiento si la secreción de ADH está intacta es simplemente garantizar una ingesta forzada de agua.

#### P994

#### SÍNDROME METABÓLICO PÉPTIDO C Y PROTEÍNA C - REACTIVA EN UNA POBLACIÓN DE NIÑOS OBESOS

Jesus Carlos García Palomeque, Jose Luis Alloza y Gascón Mollins

Hospital del S.A.S. de Jerez de la Frontera, Cádiz y Departamento de Farmacología de la Universidad de Alcalá de Henares, Madrid.

**Introducción:** En el presente estudio se analizó la prevalencia de síndrome metabólico en una población de niños obesos, comprendida entre 4-14 años. Se estudió también la relación entre la reserva pancreática (péptidos C e Insulina) y la resistencia a la insulina así como la proteína C-reactiva y el síndrome metabólico.

**Método:** Un total de 92 niños fueron incluidos en el estudio, 47 obesos y 45 de peso normal. Se estudio el sexo, peso, edad, índice de masa corporal y circunferencia abdominal. Se les realizó un test de sobrecarga oral de glucosa y medidas basales de presión arterial ajustada a la edad, lípidos plasmáticos, proteína C reactiva, péptidos C e insulina. Se realizó un estudio prospectivo, transversal, descriptivo y analítico.

**Resultados:** Se encontró una incidencia de síndrome metabólico del 4% en la población de niños y adolescentes obesos y el 1% en no obesos. No hubo diferencia significativa en la resistencia a la insulina en los pacientes con síndrome metabólico respecto a los que no presentaron los 3 factores de riesgo. Tampoco hubo aumento de los niveles de proteína C reactiva en dicho síndrome con respecto a los niños normales.

No se encontró diferencias en la reserva pancreática entre niños sanos y obesos (péptidos C e insulina, y test de sobrecarga oral de glucosa).

**Conclusión:** En nuestra población el síndrome metabólico es más frecuente en niños obesos que en no obesos. No se encontró diferencia en la resistencia a la insulina, reserva pancreática y niveles de proteína C reactiva con respecto a la población normal.

**P995****HIPERINSULINISMO CONGÉNITO POR HIPERPLASIA FOCAL Y DIFUSA DE CÉLULAS  $\beta$  PANCREÁTICAS**

Patricia Barros García, Ana Rodríguez González,  
María Concepción Surribas Murillo, Amparo López Lafuente,  
M. Jesús López Cuesta, Francisco Javier Arroyo Díez  
Servicio de Pediatría del Hospital San Pedro de Alcántara, Cáceres.

**Introducción:** El hiperinsulinismo congénito es la causa más frecuente de hipoglucemia persistente neonatal (incidencia: 1/30.000RN vivos). Existe una alteración genética en los canales de  $K^+$ -ATP de las células  $\beta$  pancreáticas. *Clasificación según lesión histológica:* Focal (hiperplasia adenomatosa de las células) o difusa (hiperfunción celular). La pérdida del alelo materno del cromosoma 11p15.1 conduce a la forma focal; la difusa es genéticamente heterogénea. *Clínica:* macrosomía y/o signos de hipoglucemia. Diagnóstico: Índice glucemia/insulinemia  $< 3,5$  con Péptido C  $> 3$  mg/ml. *Tratamiento inicial:* corregir la hipoglucemia. Tratamiento del hiperinsulinismo: a) Farmacológico: El diazóxido es la 1ª elección. Otros: análogos de la somatostatina o calcio antagonistas. b) Quirúrgico: si no responden al farmacológico. Pancreatectomía parcial en la lesión focal y subtotal en la difusa.

**Caso clínico:** RN de 20 horas de vida. Presenta episodio de cianosis con emisión de leche por la boca y rechazo de tomas. *EF:* Antropometría normal. REG, quejumbrosa, hipoactiva, polipneica. No aspecto séptico. Resto sin hallazgos. *Pruebas complementarias:* Hto 51,7%, Hb 18,4. Leucocitos 24.500. Plaquetas y coagulación normales. Glucemia venosa 3 mg/dl. BQ básica, PCR, función hepática, estudio hormonal y orina normales. Amonio 208 mcg/dl. CK 1.048 UI/L. LCR normal salvo glucorraquia 8 mg/dl. Ecografía cerebral y abdominal normal. Al ingreso perfusión de glucosa iv con aportes de hasta 18 mg/kg/min. Recibe diferentes tratamientos (hidrocortisona, somatostatina, diazóxido), con control parcial de glucemias. Coincidiendo con glucemia capilar de 21 y de 47 mg/dl, insulinemia de 30,41 y 58 mcUI/ml respectivamente. Cuerpos cetónicos en sangre negativos. Péptido C: 3,17 ng/ml. Estudio metabólico normal. RMN cerebral: atrofia frontotemporal. PET: lesión pancreática de 2 cm en cabeza y cuello. A los 45 días, pancreatectomía subtotal, permitiendo retirar tratamiento. AP: Hiperplasia difusa y nodular focal de células  $\beta$ . Edad actual: 5 meses. Buen control de glucemias. DPM dentro de la normalidad. PC  $< P_3$ .

**Comentarios:** El diagnóstico y tratamiento precoz es fundamental para minimizar el daño neurológico. Dado el diferente mecanismo de transmisión, el hallazgo en la misma pieza de una lesión difusa y focal es inusual, por lo que estamos pendientes de los resultados del estudio genético.

**P996****COLESTASIS EN EL LACTANTE: RARA MANIFESTACIÓN DEL PANHIPOPIUITARISMO CONGÉNITO**

Aida Felipe Villalobos, María Cols Roig, Rubén Díaz Naderi,  
Nuria Elvira Sanz Marcos, Esther Bonastre Blanco,  
Jordi Pou Fernández  
Servicio de Pediatría del Hospital Sant Joan de Déu, Barcelona.

**Objetivo:** Presentar un caso clínico de panhipopituitarismo congénito cuyo síntoma guía es la ictericia.

**Caso clínico:** Lactante varón de 2 meses y medio que consulta por atragantamiento. *Antecedentes:* Exprematuro de 35 semanas, regurgitador habitual, presentó un episodio de hipoglucemia e ictericia durante el periodo neonatal. A la exploración presenta regular estado general, distrofia e ictericia cutáneo-mucosa. El fenotipo es peculiar con hipertelorismo, orejas de implantación baja, paladar ojival y microretrognatia, sin masas ni visceromegalias, y micropene con testes palpables. Se muestra hipoactivo, hipotónico, con seguimiento visual subóptimo y pulgares incluidos. La analítica sanguínea muestra patrón colestático, discreta hipoglucemia y acidosis metabólica leve. Durante el ingreso se constatan hipoglucemias preprandriales sin creación de cuerpos cetónicos, y progresión de la acidosis metabólica, requiriendo infusión continua con solución glucosada y aporte de bicarbonato. La clínica presentada y las exploraciones iniciales no sugieren que la colestasis sea de causa infecciosa, por déficit de alfa-1-antitripsina, fibrosis quística, hemocromatosis ni hepatitis neonatal idiopática. Se realizan estudios específicos para el despistaje de atresia de vías biliares, causas metabólicas (estudio de la B-oxidación) y genéticas (Sd Alagille/Sd Zellweger). Dadas las hipoglucemias sin cetonemia, la colestasis y el micropene, se solicita un perfil hormonal que es sugestivo de panhipopituitarismo. La RNM cerebral confirma un defecto en línea media (ausencia de septum pellucidum, hipófisis anómala). El fondo de ojo no es sugestivo de displasia septo-óptica. Se inicia tratamiento sustitutivo con levotiroxina y posteriormente con hidrocortisona, con desaparición de las hipoglucemias y de la acidosis, disminución progresiva del patrón colestático, recuperación del trofismo y cierta mejoría del desarrollo neurológico.

**Comentarios:** El hipopituitarismo congénito es una causa muy poco frecuente de colestasis, pero debe considerarse dentro del diagnóstico diferencial de colestasis en el neonato y el lactante. Puede presentarse asociada a hipoglucemia recurrente, alteraciones faciales, micropene y/o displasia septo-óptica. El mecanismo fisiopatológico es poco conocido. La evolución suele ser buena tras el inicio del tratamiento sustitutivo.

**P997****NIÑA DE 11 AÑOS CON DÉFICIT INTELECTUAL Y FENOTIPO PARTICULAR CON MANOS CORTAS**

Eva González Oliva, Tatiana Herrero Beltrán, Vanessa Esteban Cantó, Lucía Galán Bertrand, Fernando Aleixandre Blanquer, Amparo Sanchos

Servicio de Pediatría del Hospital General de Elda,  
Alicante y Servicio de Pediatría del Hospital Universitario Dr. Peset, Valencia.

**Antecedentes y objetivos:** Se ha descrito en la literatura casos de déficit intelectual asociado a braquidactilia.

**Métodos:** Niña de 11 años con talla baja. Padres no consanguíneos. Embarazo y parto normales apreciándose una facies tosca, pabellón auricular izquierdo antevertido y de implantación baja. Retraso motor desde los 6 meses. Retraso del lenguaje y comportamiento agresivo. Sinovitis de cadera a los 6 años. *EF:* obesidad troncular, facies plana, implantación baja de pelo en frente y nuca con cuello corto. Hendiduras palpebrales hacia arriba. Comisuras bucales hacia abajo. Orejas bajas, displásicas. Adelgazamiento distal de miembros. Mamilas separadas. No alteraciones pigmentarias. *Cubitus valgus.* Implantación proximal del pulgar en ambas manos, falange distal corta. Falanges distales de los otros dedos pequeñas y afiladas con clinodactilia 5º dedo. Cortedad del 4º dedo de los pies. Resto normal. *PC:* TAC-RNM, función tiroidea y adre-



nal: normales. Ca, P, 25 y 1-OH-D3, PTH: normales. MPS en orina negativo. Cariotipo periférico: 46 XX sin alteraciones subteloméricas. RX extremidades: edad ósea 12 años. Acortamiento de falange distal del 1er dedo y falange media de 5º en cuña. Metacarpianos 4º y 5º de ambas manos cortos y 4º metatarsiano corto. Sin calcificaciones de partes blandas. Resultados: El déficit intelectual y los hallazgos clínicos sugieren una braquidactilia tipo E (BdE).

**Conclusiones:** La BdE se caracteriza por acortamiento de metatarsos y metacarpos junto con retraso del desarrollo, con gran variabilidad entre individuos y dentro de una misma familia. Se debe a mutaciones en el gen HOXD13. Algunos sujetos con BdE cursan con talla baja, facies redonda y no portan calcificaciones ectópicas o cataratas como en el pseudopseudohipoparatiroidismo. El fenotipo de estos pacientes es un ejemplo de la heterogeneidad genética, ya que también se presenta en la osteodistrofia del Albright, síndrome de Turner. Para Posnanski, la BdE es indistinguible radiológicamente del PHP y PPHP.

### P998

#### HIPERCOLESTEROLEMIA FAMILIAR HOMOZIGOTA

Elvira León Muñoz, Ángel Varela Iglesias,  
Rosa María Romarís Barca, Alba Corrales Santos,  
Maravillas Santos Tapias, Ramón Fernández Prieto  
Hospital Arquitecto Marcide-Profesor Novoa Santos, Ferrol (A Coruña).

La hipercolesterolemia familiar (HF) es consecuencia de distintos defectos en el receptor que controla la captación de las LDL plasmáticas. Se conocen más de 450 mutaciones distintas que dan lugar a una hipercolesterolemia familiar.

Niño de 9 años de edad, remitido por lesiones asintomáticas en extremidades de meses de evolución. A la exploración se observaron placas amarillentas en las rodillas y en pliegue interglúteo, compatibles con xantomas tuberosos, un nódulo eritematoso sobre la articulación interfalángica proximal del 4º dedo de la mano derecha (xantoma tendinoso) y placas amarillentas en los espacios interdigitales (xantomas planos intertriginosos). *Estudio analítico:* CT de 712 mg/dl, C-LDL de 656 mg/dl, TG de 85 mg/dl, APO B de 415 mg/dl y una APO A/B de 0,19. Se estableció el diagnóstico de HF homocigota (hiperlipoproteinemia tipo IIa). La HF es una enfermedad autosómica dominante caracterizada por un defecto del receptor de LDL. La forma heterocigótica es común, sin embargo, la homocigota (HFH) es rara, con una frecuencia de 1 por cada millón de personas, y se manifiesta con una elevación extrema de la concentración sérica de LDL (> 400 mg/dl) por la falta de receptores LDL funcionales en las células de dichos pacientes. Es importante el diagnóstico temprano de la HFH, enfermedad que suele debutar en la infancia con xantomas cutáneos. Identificarlos de forma adecuada permite mediante el tratamiento oportuno aumentar la supervivencia.

### P999

#### SÍNDROME DE CUSHING DE ORIGEN SUPRARRENAL EN LA EDAD PEDIÁTRICA

Itziar García Escobar, Ana Mar Ruiz Sánchez,  
José Eugenio Cabrera Sevilla, Lucía Ruiz Tudela,  
Emilio García García, Juan Francisco Navarro Pardo  
Unidad de Gestión Clínica de Pediatría del Hospital Torrecárdenas del SAS, Almería.

**Introducción:** El síndrome de Cushing es poco frecuente en las edades pediátricas y la mayoría de los casos son de ori-

gen hipofisario. El diagnóstico diferencial entre adenoma y carcinoma suprarrenal no es siempre claro, asociándose con malignidad la secreción androgénica del tumor. Existe muy poca experiencia en niños con el tratamiento médico quirúrgico.

**Caso clínico:** Se presenta un niño de 11 años que consulta por aumento de peso, acné florido y estrías abdominales de 1 año de evolución. Tras la confirmación del hipercortisolismo primario (TA 180/120 mmHg, cortisol en orina 858 mcg en 24 horas y ACTH indetectable) y del exceso de dihidroepiandrosterona-sulfato (528 mcg/dl) se realizó TAC abdominal encontrándose tumoración en suprarrenal derecha. El tratamiento con ketocanzol en dosis crecientes hasta 1.200 mg/día no disminuyó la secreción de cortisol, requiriendo asociar diuréticos a altas dosis para conseguir normalizar la TA para la cirugía. Se extirpó la suprarrenal vía retroperitoneoscópica siendo la histología de adenoma y la evolución muy favorable, con normalización del fenotipo y aparición de insuficiencia suprarrenal durante los meses siguientes.

**Comentarios:** El tratamiento médico del hipercortisolismo en la infancia es difícil. La producción mixta de grandes cantidades de cortisol y andrógenos no es incompatible con la benignidad histológica del tumor suprarrenal.

### P1000

#### SANGRADO POR EL PEZÓN EN UN LACTANTE: APROXIMACIÓN DIAGNÓSTICA

Raquel Díaz González, Lorena Pardo García,  
M. del Mar Portugués de la Red, María Luisa González Durán,  
Rebeca Fernandez Victoria, Concepción Soler Regal  
Servicio de Pediatría del Complejo Hospitalario Xeral-Gies, Vigo (Pontevedra).

**Introducción:** La secreción sanguinolenta por el pezón o telorragia es una rara enfermedad en la infancia. En adultos se suele asociar a carcinoma de mama y en niños a procesos benignos siendo el más frecuente la ectasia ductal mamaria. Aunque poco frecuente suele producir una importante preocupación en el niño y en sus familias lo que conduce a realizar pruebas diagnósticas o terapéuticas agresivas e innecesarias.

**Objetivo:** Describir la manifestaciones clínicas de la telorragia del lactante y su diagnóstico diferencial.

**Caso clínico:** Lactante de dos meses de edad que presenta secreción sanguinolenta por ambos pezones de manera intermitente desde hace una semana. No antecedentes de manipulación, traumatismo mamario, telorrea ni ingesta de fármacos. La exploración física era normal y a nivel de las mamas no presentaba signos inflamatorios ni nódulos ni botón mamario. A la presión emitía sangre por ambos pezones. Se realizaron varias pruebas complementarias: estudio hormonal, ecografía mamaria y estudio microbiológico que fue normal.

La citología de la secreción emitida por el pezón demuestra que es una lesión inespecífica quístico-inflamatoria benigna compatible con ectasia ductal mamaria.

**Conclusiones:** 1) La ectasia ductal mamaria es la causa más frecuente de telorragia en la infancia. 2) Es un cuadro benigno y autolimitado. 3) No precisa de medidas diagnósticas cruentas e invasivas. 4) Evolución a curación espontánea en pocas semanas. 5) Importante tranquilizar a la familia.

**P1001****DOENÇA DE GRAVES NA CRIANÇA:  
INDICAÇÕES PARA CIRURGIA**

Rute Vaz, Cíntia Castro Correia, Catarina Magalhaes,  
Tiago Henriques Coelho, José Carvalho, Manuel Fontoura

Servicio de Pediatría Médica y Servicio de Pediatría Quirúrgica del Hospital de São João, Porto (Portugal) y Servicio de Pediatría del Centro Hospitalar do Alto Ave, Guimarães (Portugal).

A Doença de Graves (DG) é a causa mais comum de hipertiroidismo em idade pediátrica, sendo responsável por mais de 90% dos casos. Deve-se primariamente à produção de auto-anticorpos estimulantes que se ligam aos receptores do TSH (TRAB) das células foliculares da tiróide.

O tratamento da DG permanece controverso. As modalidades terapêuticas compreendem fármacos anti-tiroideus, iodo radioactivo ou cirurgia.

Os autores descrevem o caso de um adolescente de 13 anos de idade, sexo masculino, peso e estatura no percentil 50, Tanner III, com DG com 10 anos de evolução. Tratado com l-tiroxina (50 µg/dia) e propiltiouracilo (5 mg/kg/dia). Manteve-se em eutiroidismo até há alguns meses atrás, altura em que inicia quadro de ansiedade, diarreia, hipertensão arterial e exoftalmia progressiva, com aumento concomitante dos títulos de TRAB e T4 livre. Por falta de resposta ao tratamento com doses elevadas de metimazol e propranolol durante 3 meses, foi proposto para tratamento cirúrgico, tendo efectuado tiroidectomia total electiva. Actualmente encontra-se clinicamente bem, apresentando apenas discreta disфония residual.

A necessidade de altas doses de fármacos anti-tiroideus pode indicar ausência de remissão e necessidade de tratamento ablativo. A tiroidectomia na DG é um procedimento seguro e eficaz quando executado por profissionais experientes, permitindo não só o alívio sintomático como, em alguns casos, a regressão da oftalmopatia. As indicações para a exérese cirúrgica são: bócio de grandes dimensões com sintomas compressivos, presença concomitante de nódulo frio, preferência do doente e não adesão à farmacoterapia.

**P1002****CARACTERÍSTICAS CLÍNICAS DA FORMA INAUGURAL DA DIABETES MELLITUS TIPO 1 - REVISÃO DE 8 ANOS**

Silvia Alexandra Silva Jorge, Sandra Lobo, Ana Margarida Chaves, Madalena Fialho, Mafalda Martins

Servicio de Pediatría del Centro Hospitalar, Cascais (Portugal).

**Introdução:** Tem sido descrito na literatura um aumento da incidência da Diabetes tipo 1 nas crianças e adolescentes, assim como um aumento dos casos em crianças mais novas. A incidência real em Portugal encontra-se ainda mal caracterizada, sendo estimada em 11,5/100.000/ano dos 0-14 anos.

**Objectivo:** Caracterização clínica e laboratorial dos episódios inaugurais de Diabetes tipo 1 em crianças dos 0 aos 14 anos.

**Métodos:** Estudo descritivo retrospectivo, de Janeiro de 2000 a Dezembro de 2007, dos processos clínicos de crianças e adolescentes internados na nossa unidade com o diagnóstico de Diabetes inaugural. Os parâmetros analisados incluíram a idade, sexo, antecedentes pessoais e familiares, quadro clínico e duração dos sintomas até ao diagnóstico, e parâmetros bioquímicos na apresentação (glicemia, pH, bicarbonato, cetona).

**Resultados:** Foram diagnosticados 26 casos (81% dos quais nos últimos 4 anos); 50% dos doentes pertenciam ao grupo etário dos 10-14 anos e 65,4% eram do sexo masculino, correspondendo a uma incidência anual acumulada de 11,2/100.000/ano. Os sintomas mais frequentes na apresentação foram polidipsia (100%), poliúria (92,3%) e perda ponderal (73,1%), polifagia (46,2%) e nictúria/enurese (26,9%). A duração média dos sintomas até ao diagnóstico foi de 21,2 dias, sendo maior no grupo etário dos 5 aos 9 anos (média 30,1 dias). A cetose foi a forma mais comum de apresentação (53,8%), seguida da cetoacidose (34,6%). A duração média do internamento foi de 7,1 dias.

**Conclusões:** O predomínio da cetose como forma de apresentação aponta para um maior grau de alerta para os sintomas da doença, manifestando-se inauguralmente de forma menos grave. A incidência anual estimada da nossa Unidade entre 1990-1998 era de 5/100.000/ano, denotando-se por isso um aumento significativo do número de casos. Reforça-se com este trabalho a necessidade de maior rigor na vigilância epidemiológica e caracterização da realidade nacional.

**P1003****TELORRAGIA EN LA EDAD PEDIÁTRICA:  
CASO CLÍNICO**

Farah Sofía Abuabara Eljadue, Tania de Miguel Serrano,  
Mar Junco Piñeiro, Victoria San Antonio Arce  
Hospital Clínico San Carlos, Madrid.

La telorragia es un cuadro infrecuente en la edad pediátrica y suele corresponder a un proceso benigno y autolimitado. La causa más frecuente en niños es la ectasia ductal mamaria, aunque es una entidad rara. Resulta de la dilatación de los conductos galactóforos en la región subareolar originando la distorsión de los mismos. Hay presencia de material lipídico y detritus ocupando esta cavidad en el conducto dilatado, con formación de tejido de granulación formado por células gigantes fagocitarias que rodean al material lipídico y los histiocitos, produciéndose ulceración del epitelio ductal que será responsable de la telorragia posterior. No se conoce la causa de esta enfermedad en niños, pero debemos saber enfocar el diagnóstico. El diagnóstico se basa en la clínica, la ecografía mamaria y la citología.

La ecografía mamaria es útil para la visualización de los conductos dilatados, aunque generalmente es normal en niños. El estudio citológico de la secreción puede orientar al diagnóstico con la presencia de células epiteliales ductales e histiocitos.

La evolución es hacia la curación espontánea sin precisar tratamiento.

**Caso:** Niña de 5 meses de edad, llevada a urgencias por cuadro de 10 días de telorragia intermitente bilateral, espontánea. No antecedente de manipulación, traumatismo ni telorragia previa. No otra sintomatología. No antecedentes personales ni familiares de interés. *Exploración física:* buen estado general; se evidenciaba restos de sangre en ambos pezones, sin tumefacción ni signos de infección; se palpaba pequeños nódulos subyacentes a la areola, sin dolor a la palpación presentando emisión escasa de sangre por pezones. Resto normal. *Exploraciones complementarias:* hemograma, bioquímica sanguínea y estudio de coagulación normales. *Estudio microbiológico de la secreción:* flora habitual de

piel y la citología de la misma mostró extensión hemática acompañada de células epiteliales ductales, sin presencia de malignidad. *Ecografía mamaria*: quistes ductales de 2-3 mm.

**Conclusiones:** La telorragia en una entidad rara en la población pediátrica. La causa más frecuente de telorragia en la edad pediátrica es la ectasia ductal mamaria. La ectasia ductal mamaria es un cuadro benigno y autolimitado, que hay que explicar de forma adecuada a los padres ya que causa gran ansiedad familiar.

### P1004 RESPUESTA PARCIAL TRANSITORIA A DOSIS ALTAS DE DESMOPRESINA EN UN NEONATO CON DIABETES INSÍPIDA NEFRÓGICA

Ana Romero García, José M. García Blanco, Marta Carrasco Hidalgo-Barquero, Juan José Cardesa García  
Hospital Materno Infantil del Complejo Hospitalario Infanta Cristina, Badajoz.

La diabetes insípida nefrogénica (DIN) congénita es un trastorno tubular que se caracteriza por una resistencia renal al efecto antidiurético de la vasopresina (ADH) secundario a mutaciones en el gen AVPR2 (recesiva ligada a X) o en el AQP2 (autosómica dominante o recesiva). Presentamos el caso de un varón de 6 días de vida remitido de un Hospital comarcal por irritabilidad, fiebre, aumento de las deposiciones y avidez por el alimento desde el 2º día de vida. Embarazo sin patología; parto eutócico a término sin complicaciones. PRN 2.790 gr. Familiar (tío materno) diagnosticado de DIN a los 7 meses. Al ingreso presentaba deshidratación moderada con hipernatremia (Na, 156 mEq/l), hipercloremia (123 mEq/l) y osmolalidad plasmática elevada (312 mOsm/kg) con hipostenuria (osm. urinaria, 69 mOsm/kg), natriuria de 10 mEq/l y poliuria severa (10 ml/kg/hora). Resto de determinaciones en sangre y orina, normales. Peso a su ingreso 2.680 gr. Ecografía abdominal, normal. Tras normalización hidroelectrolítica, la bioquímica y estudio funcional renal fueron normales a excepción de falta de respuesta a la deprivación hídrica durante 6 h. (falta de antidiuresis y osmolalidad urinaria de 84 mOsm/kg) con aparición de febrícula y nueva elevación de natremia y osmolalidad plasmáticas. Tras administración IN de 10 mcg de desmopresina se aprecia disminución de la diuresis (1 ml/kg/h) así como aumento de la osmolalidad urinaria (235 mOsm/kg). Ante la sospecha de DIC se inicia tratamiento con desmopresina IN a dosis crecientes, sin respuesta, descartándose tal hipótesis al recibir valores muy elevados (47 pg/ml) de ADH así como de renina y aldosterona, confirmándose el diagnóstico de DIN. El estudio genético demostró una mutación en el gen AVPR2 (exón III) en cromosoma X (Xq28). Actualmente bien controlado con tiazidas y suplementos de potasio, valorando asociar amilorida en función de la evolución.

**Conclusiones:** Nos encontramos ante un caso interesante de DIN con rara respuesta transitoria a dosis altas de desmopresina. La determinación de ADH después de un periodo de deprivación hídrica constituye un método simple, fácil y seguro para diferenciar DI central de la nefrogénica.

### P1005 DIABETES INSÍPIDA EN LACTANTE DE 2 MESES CON LABIO LEPORINO

Lourdes Muñoz Núñez, M. Ángeles Santos Mata, Francisco Javier Salas Salguero, Marta Ruiz de Valbuena Maiz, José Luis Cuevas Cervera, Joaquín Ortiz Tardío  
Servicio de Pediatría del Hospital del S.A.S. de Jerez de la Frontera, Cádiz.

Presentamos el caso de una lactante de 2 meses que acude por decaimiento, rechazo de la alimentación, pérdida ponderal y diuresis importante en los últimos días. *Antecedentes personales*: Fruto de 3ª gestación (un aborto previo), hija de madre diabética insulinodependiente. Parto eutócico. Apgar 8/9/10. Hendidura palatina completa, labio leporino bilateral. *Exploración*: Peso 3.400 g, talla: 48,5 cm, perímetro craneal: 32 cm. Regular estado general, palidez de piel y mucosas. Aspecto desnutrido. Mucosas pastosas. Malformación craneofacial ya descrita. Microcefalia. Resto normal. *Exámenes complementarios*: 2.310.000 Hematíes; Hb: 7,2 g/dl; Hcto: 23%. Sodio 165 mEq/L. Osmolaridad en plasma: 352 mOsm/Kg. Osmolaridad orina: 144 mOsm/Kg. Sodio en orina: menor 30 mmo/L. Gasometrías normales. Poliuria de 5 cc/Kg/h. EEG: alteración lentificada de la actividad bioeléctrica cerebral de expresión generalizada de grado moderado en relación posible con su afectación cerebral estructural. RM craneal: hipoplasia de la porción rostral del tubo neural que afecta a ambos lóbulos frontales con fusión de la porción rostral de éstos. Agenesia del cuerpo calloso. Ausencia de hipófisis. Potenciales auditivos: O derecho: déficit de 30 dB; O izquierdo: déficit de 40-50 dB. Oftalmología: iridodorsión en ambos ojos. Epicantus inverso. Cariotipo: 46XX.

**Juicio clínico:** Diabetes insípida central y holoprosencefalia semilobar.

**Evolución:** Se procede a la corrección de la hipernatremia con sueroterapia y Desmopresina i.v., respondiendo favorablemente.

**Discusión:** La diabetes insípida central es de etiología múltiple, entre otras las malformaciones congénitas del hipotálamo o la hipófisis, que a su vez pueden presentarse como un fenómeno aislado o asociado a alteraciones más importantes del desarrollo como la anencefalia o la holoprosencefalia. Presentamos este caso por la infrecuente forma de debut de holoprosencefalia con diabetes insípida. La incidencia de esta malformación varía entre 1/10.000 hasta 1/16.000 nacidos vivos. De etiología heterogénea, bien se presenta de forma aislada y esporádica, o asociada a alteraciones cromosómicas (más frecuente la trisomía 13, trisomía 18, del (13q)...). Destacar que se multiplica por 200 el riesgo en hijos de madres diabéticas.

### P1006 HIPERINSULINISMO CONGÉNITO

María Suárez Albo, María Tallón García, Lourdes Rey Cordo, Lorena Pardo García, José Luis Chamorro Martín, Domingo González Lestón  
Complejo Hospitalario Xeral-Cies, Vigo (Pontevedra).

**Introducción:** El hiperinsulinismo permanente es responsable de hipoglucemias que pueden manifestarse de forma continuada o en forma de crisis, constituyendo el llamado síndrome de hiperinsulinemia e hipoglucemia. Es la causa más frecuente de hipoglucemia en el primer año de la vida y al mismo tiempo la más grave.

**Caso clínico:** Neonato de 24 horas de vida con episodio de cianosis e hipoglucemia de 19 mg/dL, no movimientos paroxísticos asociados. Antecedentes personales: Nacimiento por cesárea en la semana 37 de gestación, PRN: 4.510 gramos. Exploración física: aspecto macrosómico sin otras alteraciones. A su ingreso precisa aportes de glucosa superiores a 15 mg/Kg/min para mantener glucemias por lo que se asocia hidrocortisona al tratamiento; requiriendo en momentos puntuales glucagón. Ante la persistencia de altas necesidades de glucosa se inicia tratamiento con octeótrido en dosis ascendentes. Recibe, así mismo, nutrición enteral a débito continuo con fórmula sin lactosa suplementada con dextrinomaltoza. Pruebas complementarias: hemograma, bioquímica y gasometría venosa normales, salvo glucemia de 19 mg/dL. Cuerpos cetónicos en sangre y orina negativos (en hipoglucemia). Amonio, hormonas tiroideas, ácidos grasos libres y sustancias reductoras en orina normales. Cortisol basal: 22 ugr/100 ml. INSULINA basal (glucemia 30 mg/dl) 27,2 uU/ml. Pépito C: 3,81 ng/ml. IGF- 1:52 ng/ml. Ecografía y RNM abdominal: dentro de la normalidad.

**Evolución:** Al alta se mantiene nutrición enteral a débito continuo con fórmula sin lactosa suplementada con dextrinomaltoza produciéndose un excesivo incremento ponderal por lo que se modifica pauta de alimentación, manteniéndose la nutrición enteral durante el día y un débito nocturno de suero glucosado al 15%. Así mismo, se modifica el tratamiento con octeótrido por diazóxido por cuadro de diarrea.

**Conclusiones:** El tratamiento de las hipoglucemias por hiperinsulinismo en el recién nacido es, en ocasiones, complicado. Es aconsejable la alimentación enteral a débito continuo a base de hidratos de carbono de absorción lenta (dextrinomaltoza), ya que la fraccionada aumenta el número de hipoglucemias así como su gravedad. Una complicación frecuente es la excesiva ganancia ponderal que puede ser minimizada con el uso de suero glucosado en el débito nocturno.

## GASTROENTEROLOGÍA Y HEPATOLOGÍA

### Zona Póster (Planta Baja)

#### P1007

#### ADENOMATOSIS HEPÁTICA EN UNA ADOLESCENTE

Oihane Rotaetxe Vacas, Gisela Cristina Muñoz García, Iker Serna Guerediaga, Naiara Llopart Saratxu, Helena Lorenzo Garrido, Emilio Martín Bejarano

Sección de Gastroenterología Infantil del Servicio de Pediatría del Hospital de Basurto, Bilbao (Vizcaya).

**Introducción:** La adenomatosis hepática (AH) es una rara enfermedad de patogenia incierta descrita por primera vez por Flejou et al en 1985. Se caracteriza por la presencia de más de diez adenomas en el seno de un parénquima hepático sano y en ausencia de glucogenosis o terapia esteroidea previa. Por ello, desde su descubrimiento forma una entidad diferenciada de los adenomas hepáticos aislados, aunque ambas posean las mismas características histológicas. La AH es más prevalente en mujeres adultas, no existiendo prácticamente casos publicados en edades pediátricas.

**Caso clínico:** Presentamos el caso de una adolescente de 12 años de edad, sin antecedentes médico-quirúrgicos, ni ingesta de tóxicos o tratamiento esteroideo, que consultaba por un cuadro de dolor abdominal inespecífico de larga evolución. No presentaba alteraciones en la exploración física ni en las pruebas analíticas, pero en la ecografía abdominal se apreció una ligera hepatomegalia con múltiples lesiones sólidas distribuidas por todo el parénquima hepático. Se realizó una punción biopsia hepática percutánea y el estudio anatomopatológico informó de adenomas hepáticos. El estudio citogenético realizado puso de manifiesto la mutación del gen factor nuclear hepatocitario 1  $\alpha$  (HNF 1 $\alpha$ ). Con todo ello establecimos el diagnóstico de adenomatosis hepática con preservación de un 20% de tejido hepático funcional.

**Discusión:** La AH en la mayoría de los casos constituye un diagnóstico incidental al realizar una exploración de imagen, pudiendo en algunos pacientes presentarse como dolor abdominal crónico de características inespecíficas. Su etiología es aún desconocida, aunque se ha asociado a mutaciones del gen HNF 1 $\alpha$  y del gen  $\beta$  catenina. La confirmación diagnóstica debe ser siempre histológica. El tratamiento de elección para cada situación clínica está sujeto aún a controversia, debiendo establecerse según la extensión de la enfermedad, los síntomas y el riesgo de complicaciones. Varía desde la actitud expectante hasta la necesidad de realizar trasplante hepático en situaciones de lesiones muy extensas o sintomatología progresiva.

#### P1008

#### COMPLICACIONES POR CUERPOS EXTRAÑOS EN ESÓFAGO

Ester Pérez Lledó, María Sánchez Carbonell, María del Carmen Vicent Castelló, Lorea Ruiz Pérez, Óscar Manrique Moral, Fernando Clemente Yago  
Hospital General Universitario, Alicante.

La ingesta de cuerpos extraños en niños es un hecho frecuente, sin embargo, las complicaciones debidas a su impactación ocurren sólo en un pequeño porcentaje. Estos casos se asocian a mayor morbi-mortalidad.

**Caso 1:** Lactante de 17 meses con cuadro de tos no productiva, disfagia, náuseas y anorexia junto con episodios repetidos de dificultad respiratoria de cuatro meses de evolución. *Exploración física:* signos de dificultad respiratoria. *Radiología de tórax:* imagen densa esférica en mediastino superior. Gasometría venosa: acidosis respiratoria. TAC cervicotorácico: cuerpo extraño circular de 2,2 cm de diámetro y atelectasias bilaterales. Se consigue la extracción de pila de botón mediante esofagoscopia rígida. Se realiza un tránsito gastrointestinal evidenciándose una estenosis, pseudodivertículo inferior y una fístula traqueoesofágica. Se inicia el tratamiento con antibioterapia, corticoides, ranitidina, domperidona y nutrición parenteral. A los 27 días se repite el tránsito, objetivándose el cierre de la fístula, y programándose para dilataciones posteriores.

**Caso 2:** Lactante de 8 meses con síndrome febril de 3 días de evolución sin otra sintomatología acompañante. *Exploración física:* normal. *Radiología de Tórax:* moneda en tercio superior de esófago. Se realiza esofagoscopia rígida alta y se extrae moneda impactada, objetivándose dos úlceras excavadas con bordes elevados. Se realiza TAC que muestra un absceso subglótico con paratraqueal. Se inicia tratamiento con antibioterapia y

nutrición parenteral. A los 10 días se realiza un TAC y un tránsito esofágico que son normales.

**Discusión:** El manejo de las complicaciones por cuerpos extraños es controvertido. Clásicamente se ha optado por el tratamiento quirúrgico mediante distintas técnicas, sin embargo, el correcto manejo médico en casos seleccionados pueden tener el mismo éxito, evitando las posibles complicaciones quirúrgicas. Se puede plantear en caso de perforación-absceso cuando esté circunscrito y con drenaje continuo a esófago y, en caso de fístula dependiendo del tamaño de la misma.

## P1009 DIAGNÓSTICO NEONATAL DE DUPLICACIÓN GÁSTRICA CON HETEROTOPIA PANCREÁTICA

María Azpilicueta Idarreta, Francisco Miguel Pérez Fernández, Fernando Vázquez Rueda, José Ignacio Garrido Pérez, Ricardo Pérez de Sobrino, Villar Pastor  
Hospital Universitario Reina Sofía, Córdoba.

**Introducción:** La duplicación gástrica es una anomalía congénita muy rara, que plantea dificultades diagnósticas y terapéuticas.

**Caso clínico:** Recién nacida a término, AEG, diagnosticada prenatalmente de tumoración quística intraabdominal compatible con quiste de ovario, en otro hospital. Remitida tras nacimiento por intolerancia digestiva y tumoración abdominal palpable de 6 cm de diámetro, de consistencia duro-elástica y parcialmente desplazable, que ocupa todo el hemiabdomen derecho. *Ecografía:* Masa quística de 6 x 6 cm de paredes finas y lisas con ecos internos. *TAC:* Lesión quística encapsulada caudal al lóbulo hepático derecho, de contenido homogéneo e hipodenso, compatible con quiste de origen hepático, mesentérico u ovárico. Se practica laparotomía, observando quiste de duplicación gástrica a nivel antro pilórico sin comunicación. Resección del quiste y mucosetomía, respetando la pared común gástrica. Se realiza procedimiento de Ladd, para corregir malrotación intestinal acompañante. *Estudio histológico:* Confirma duplicación quística gástrica con tejido pancreático heterotópico intramuscular. Evolución postoperatoria favorable.

**Conclusiones:** 1) Las duplicaciones gastrointestinales son anomalías congénitas con una incidencia de 0,2%, correspondiendo a las gástricas, el 20% de ese total. 2) El diagnóstico prenatal es muy útil para prevenir complicaciones como fístulas cólicas o perforaciones y plantear la cirugía aunque sean asintomáticas.

## P1010 IMPACTACIÓN FECAL. ABORDAJE DIAGNÓSTICO Y TERAPÉUTICO

Neus Pociello Almiñana, Mariano Plana Fernández, Zaira Ibars Valverde, Albana Puig Palau, Ramón Capdevila Bert, Inmaculada Morales Bara, Fernando Paredes Carmona  
Unidad de Urgencias Pediátricas, Unidad de Gastroenterología Pediátrica y Servicio de Pediatría del Hospital Universitario Arnau de Vilanova, Vilanova (Lleida).

**Introducción:** El estreñimiento es una entidad frecuente que en un 95% es de etiología funcional. El abordaje terapéutico se realiza en atención primaria y en urgencias asistimos con relativa frecuencia las impactaciones fecales. En los últimos años han

aparecido nuevos productos para su tratamiento en que se prioriza la vía oral.

**Objetivos:** Elaborar una nueva pauta conjunta con atención primaria de la desimpactación fecal. Conocer que abordaje diagnóstico y terapéutico realizan los pediatras de nuestra área en la actualidad.

**Material y métodos:** Diseñó una encuesta sobre estreñimiento que incluía actuación en urgencias en caso de impactación fecal: qué pruebas complementarias se realizaban, que tratamientos se prescribían en urgencias y al alta. La encuesta fue realizada por los pediatras del servicio de pediatría y por pediatras de atención primaria que realizan urgencias en centro de atención primaria continuada o en nuestro centro. Presentación de la nueva pauta de desimpactación fecal.

**Resultados:** Se obtuvieron 22 encuestas 11 de pediatras del hospital y 11 de pediatras de atención primaria. *De los resultados obtenidos destaca:*

1. Solo 5 pediatras (22%) prescriben polietilenglicol para la desimpactación y el resto emplea enemas (78%). 2. Alta realización de enemas de fosfatos (30%) y persistencia de enemas de agua jabonosa (18%). 3. Elevado número de pruebas de imagen: Rx abdomen (59%). 4. Escasa prescripción de laxantes al alta (59%)

**Comentarios:** De los resultados obtenidos destaca el desconocimiento de los nuevos productos para desimpactación por vía oral que son más efectivos, mejor tolerados y con menos efectos secundarios.

## P1011 FRUCTOSEMIA: DOS FORMAS DIFERENTES DE PRESENTACIÓN

Isabel Sanz Ruiz, David Pérez Ramón, Laura Juan García, María Sauri, M. Isabel Vega Senra, Pilar Codoñer Franch  
Servicio de Pediatría del Hospital Universitario Dr. Peset, Valencia.

**Introducción:** La intolerancia hereditaria a la fructosa es una enfermedad autosómica recesiva que origina un déficit de la enzima aldolasa b, que metaboliza el paso de fructosa 1 fosfato a dihidroxiacetona. La clínica aparece con la introducción de la alimentación complementaria, bien de forma aguda con vómitos, deshidratación y shock cuando se ingieren grandes cantidades de fructosa, o de forma crónica con la toma de pequeñas cantidades de forma prologada, con fallo de medro, hepatomegalia, disfunción hepática y alteración tubular renal. El diagnóstico de confirmación se realiza mediante la prueba de sobrecarga oral a la fructosa, con la aparición de sintomatología y/o alteraciones metabólicas sugestivas. El tratamiento consiste en eliminar de la dieta de forma indefinida las fuentes de fructosa libre, sacarosa y sorbitol. Presentamos dos casos de intolerancia hereditaria a la fructosa con dos formas clínicas distintas de presentación.

**Caso 1:** Niña de 6 años que desde los 4 años presenta hepatomegalia e hipertransaminasemia asintomáticas. Sin antecedentes familiares ni personales de interés. No tomó lactancia materna. A la exploración destaca una talla por debajo del percentil 3 y una hepatomegalia de 4 cm, siendo el resto normal. *Exploraciones complementarias:* Serología de virus hepatotropos negativa; GOT 387 UI/L, GPT 463 UI/L; *Ecografía abdominal:* he-

patomegalia con aumento de ecogenicidad por esteatosis macrovesicular sin infiltración.

**Caso 2:** Niña de 3 años, que desde los 6 meses presenta aversión al dulce y vómitos con la ingesta del mismo. Sin antecedentes familiares ni personales de interés. En la exploración se aprecia hepatomegalia de 3 cm, con buen estado nutricional. Siendo las exploraciones complementarias normales.

Descartadas otras patologías y con la sospecha de fructosemia se realiza prueba de sobrecarga oral a la fructosa. Resultando positiva en ambos casos.

**Comentarios:** A pesar de ser una enfermedad poco frecuente, ante sintomatología digestiva debemos tenerla en cuenta en el diagnóstico diferencial. La fructosa se emplea como excipiente en numerosos medicamentos por lo que es importante informar a la familia para evitarlos.

### P1012 CLOSTRIDIUM DIFFICILE Y DIARREA CRÓNICA CON RECTORRAGIAS

Francisco José Gil Sáenz, Alba Martínez Ortiz,  
Irene Garralda Torres, Inmaculada Nadal Lizabe,  
Alberto Pérez Martínez, Félix Sánchez-Valverde Visus

Servicio de Pediatría y Servicio de Cirugía Pediátrica del Hospital Virgen del Camino, Pamplona (Navarra).

**Objetivo:** Estudio y manejo de episodio de diarrea crónica y rectorragias en un lactante.

**Caso clínico:** Lactante de 14 meses que ingresa para estudio de diarrea y rectorragias de 40 días de evolución. Inicialmente, deposiciones semilíquidas sin productos patológicos, tratadas con dieta, sin mejoría de la clínica. El día 14 de evolución aparecen restos hemáticos en heces y se pauta eritromicina durante siete días sin mejoría. Se sustituye el tratamiento por cotrimoxazol durante otros siete días, produciéndose un aumento progresivo de la rectorragia. Dada la larga evolución del cuadro se decide ingreso para estudio y tratamiento. Se solicita analítica con proteinograma, inmunoglobulinas, anticuerpos IgE frente a proteínas de leche de vaca, serología de celiaca, coprocultivos y coproparasitarios, siendo todas las pruebas realizadas normales. Durante el ingreso se pauta cotrimoxazol 3 días, posteriormente metronidazol y eritromicina durante 8 días. Se realiza gammagrafía que descarta divertículo de Meckel. Se solicita colonoscopia en la que se observan placas múltiples recubiertas de exudado amarillento de aspecto fibrinoso, y recogida de biopsia, con imágenes de inflamación aguda colónica inespecífica. Un total de 5 coprocultivos y 2 coproparasitarios fueron informados como negativos. Ante la persistencia de las rectorragias, el antecedente de toma prolongada de antibióticos y el examen colonoscópico, se solicita toxina de clostridium difficile en heces, que resulta positiva. Ante el diagnóstico de colitis por Clostridium difficile, se inicia tratamiento con vancomicina oral con normalización de las deposiciones, negativización de la toxina a los 4 días y mejoría del cuadro clínico.

**Conclusiones:** 1) En un cuadro de diarrea de difícil manejo y ante la toma prolongada de antibioterapia, pensar en la posibilidad de clostridium difficile como posible causa del cuadro en niños mayores de 1 año. 2) Evitar la administración empírica de antibióticos en cuadros de diarrea en niños, que puedan dificultar el manejo posterior.

### P1013 SÍNDROME DE TURNER Y ENFERMEDAD CELÍACA

Gonzalo Botija Arcos, Ana Coral Barreda Bonis,  
Agustín Remesal Camba, Isabel Polanco Allué,  
Sonsoles San Román Pacheco, Miguel Ángel Molina Gutiérrez,  
Ricardo Gracia Bouthelier

Servicio de Gastroenterología y Nutrición Pediátrica y Servicio de Endocrinología Pediátrica del Hospital Universitario La Paz, Madrid y Facultad de Medicina de la Universidad Autónoma, Madrid.

**Introducción:** Existe una relación conocida entre trastornos autoinmunes y anomalías cromosómicas.

**Objetivo:** Describir la prevalencia y características clínicas de la enfermedad celiaca en una población diagnosticada de síndrome de Turner.

**Materiales y métodos:** Se determinaron anticuerpos antitransglutaminasa IgA en 36 niñas con sd. de Turner, confirmado mediante cariotipo, edad media al diagnóstico de 5,41 años (rango 0,05-14,25 años). En aquellos casos en los que los anticuerpos fueron positivos, se realizó biopsia intestinal. Se revisó si las pacientes presentaban además, otro tipo de patología autoinmune asociada. En las pacientes con enfermedad celiaca se evaluó el posible efecto de una dieta libre de gluten sobre la talla.

**Resultados:** Se obtuvo el diagnóstico de enfermedad celiaca en 3 de los casos (8,3%), cuya edad media fue de 9,19 años (rango 2,5-14,25 años).

Una de las pacientes diagnosticada de enfermedad celiaca presentaba además miastenia ocular. En los otros dos casos no se encontraron antecedentes personales ni familiares de patología autoinmune.

Todas las pacientes presentaban talla baja previa al diagnóstico de enfermedad celiaca en tratamiento con GH recombinante, que no mejoró de forma significativa tras la instauración de una dieta exenta de gluten.

**Discusión:** Los resultados confirman, al igual que en estudios previos, la alta prevalencia de enfermedad celiaca en pacientes con sd. de Turner, tal vez sobreestimada por un número limitado de pacientes.

Las pacientes diagnosticadas de sd. de Turner y enfermedad celiaca no mejoraban de forma significativa la talla tras el tratamiento con dieta exenta de gluten. En este sentido los resultados obtenidos en otros estudios son controvertidos.

**Conclusiones:** Las pacientes con sd. de Turner tienen una alta prevalencia de enfermedad celiaca, mayor que en la población general, por lo que sería necesario la realización de un *screening* sistemático.

### P1014 ENFERMEDAD INFLAMATORIA INTESTINAL, ¿UNA ENFERMEDAD EMERGENTE?

Inés Mulero Collantes, Eva Dulce Lafuente,  
Carmelo Gutiérrez Abad, Roberto Velasco Zuñiga,  
Alicia Sánchez García, Alicia Alcalde Martín, Alfredo González Pérez  
Servicio de Pediatría del Hospital Universitario del Río Hortega, Valladolid.

Revisión de los casos de enfermedad inflamatoria intestinal (EII) atendidos en el Hospital Universitario del Río Hortega (hospital de 2º nivel) en trece años (1995-2007). La casuística demuestra un incremento progresivo de la incidencia de la enfermedad.

**Método:** Estudio retrospectivo de los casos clínicos; analizando los datos por el programa SPSS versión 11.0.

**Resultados:** En un intervalo de 13 años se atendieron trece casos, de los cuales 6 fueron enfermedad de Crohn (EC) y 7 colitis ulcerosa (CU). El 70% se diagnosticaron en la 2ª mitad de dicho período (2002-2007), sobre todo en los 3 últimos años. Los casos tenían edades comprendidas entre los 7 y 13 años, con una edad media de 10,7 años. A pesar de que la distribución de la población infantil por sexos en la provincia de Valladolid es similar, tuvimos 4 casos en niñas frente a 9 en niños. Cuatro casos tenían domicilio rural frente a nueve urbano. Además las poblaciones rurales de donde procedían los niños, eran mayoritariamente pueblos de la periferia de la ciudad. La mayor parte de los casos (9/13) se dieron en otoño e invierno, a expensas sobre todo de los diagnósticos de enfermedad de Crohn, que no se observaron en otras estaciones. En el 50% de los casos se detectaron antecedentes familiares de EII. La estancia media de ingreso fue de 14,7 días. Respecto a la clínica, la fiebre fue más frecuente en EC y la rectorragia en la CU. El peso y la talla se vieron poco afectados en nuestra serie. El grado de anemia se correlacionaba con la severidad de la EII, no así la hipoproteinemia, ni el valor de la PCR ni de la VSG ni la presencia de dolor abdominal. En los casos en que se realizaron, los p-ANCA fueron positivos en una CU y los ASCA fueron negativos en todos los pacientes. La ecografía se realizó en 8 casos, resultando patológica en 5. Ocho de los trece niños estudiados no volvieron a presentar ningún brote tras el diagnóstico.

**Conclusión:** A pesar de contar con una muestra pequeña, estamos observando un incremento progresivo de la EII (en proporciones iguales entre EC y CU), que nos hacen pensar en la existencia de posibles condicionantes ambientales. Esto es apoyado por un mayor predominio en el entorno urbano y la distribución estacional.

### P1015 SOSPECHA DE CITOMEGALOVIRUS COMO AGENTE CAUSAL DE DIARREA CRÓNICA EN LACTANTE INMUNOCOMPETENTE

Alicia Sánchez García, Leticia González Martín, Eva Dulce Lafuente, Natali Campos Fernández, Beatriz Bello Martínez, Carlos Alcalde Martín  
Servicio de Pediatría del Hospital Universitario del Río Hortega, Valladolid.

**Introducción:** Las infecciones gastrointestinales por citomegalovirus son un problema importante en niños inmunodeficientes. Sin embargo, aunque poco frecuente, cada vez son más los casos encontrados en la literatura que hacen referencia a lactantes inmunocompetentes.

**Objetivo:** Descripción de un caso de diarrea crónica en un lactante de 3 m, en el cual se planteó el CMV como posible agente causal.

**Métodos:** A propósito de nuestro caso realizamos una revisión en la literatura científica de los últimos 10 años de casos de diarrea crónica por CMV en niños inmunocompetentes.

**Resultados:** Lactante de 3 m de edad, sana, con lactancia materna exclusiva que consulta por fiebre, vómitos, deposiciones líquidas y deshidratación moderada. Se extraen cultivos (hemocultivo, LCR, heces y orina), siendo negativos. Se trata inicialmente con fluidoterapia intravenosa y antibioterapia empírica. Ante la persistencia del cuadro se excluyen las PLV de la dieta materna, y suplemento con fórmula elemental. A las 2 sem

de evolución presenta reagudización del cuadro. Se extraen nuevos cultivos, incluyendo bacterias, virus, hongos, parásitos y toxina de Clostridium en heces, siendo negativos. Se inicia alimentación parenteral y dieta absoluta 10 días tras lo cual se introduce alimentación enteral trófica con fórmula elemental con buena tolerancia. Ante la persistencia de cultivos negativos se realiza despistaje de FQ (negativo) y se plantea CMV como posible etiología. La serología (IgG, IgM) resulta positiva en 2 ocasiones. También resulta positiva la antigenemia en orina. Se completa el estudio con biopsia de mucosa duodenal y rectosigmoidea revelando atrofia severa de vellosidades, no encontrando los cuerpos de inclusión intracitoplasmáticos característicos de esta infección. La paciente presenta mejoría progresiva sin necesidad de tratamiento etiológico, con alta a las 7 semanas.

**Conclusiones:** En el diagnóstico diferencial de una diarrea crónica en el lactante se plantean múltiples causas. Una vez descartadas las más prevalentes debemos considerar el CMV como posible agente etiológico, aunque poco frecuente en nuestro medio, especialmente en pacientes inmunocompetentes.

### P1016 DIARREA CRÓNICA SECRETORA DE CAUSA POCO FRECUENTE

María José Carpio Linde, Sebastián Tornero Patricio, Daniel Nehme Álvarez, Manuel García Martín, Francisco Vela Casas, José González Hachero

Sección de Gastroenterología Pediátrica y Sección de Hemato-Oncología Pediátrica del Hospital Universitario Virgen Macarena, Sevilla.

**Introducción:** La diarrea crónica se define como el aumento del contenido hídrico de las deposiciones que se prolonga más de 2 semanas. Material y métodos: niña de 2 años y 3 meses con diarrea crónica de 5 meses de evolución, que ingresa por presentar debilidad muscular y parestesias en las 6 semanas previas.

**Exploración:** Peso: 11,1 Kg (P10), talla: 86 cm (P25), febril, aceptable estado general, abdomen distendido, depresible, no doloroso, sin masas ni visceromegalias, peristalsis normal. Resto sin hallazgos. Pruebas complementarias a resaltar Na 135 mEq/l, K 2,1 mEq/l; gasometría: pH 7,32, HCO<sub>3</sub> 16,1 mEq/l, EB -8,8; catecolaminas en orina de 24 horas: noradrenalina: 30 mcg (4-29), adrenalina: 2 mcg (0-6), dopamina: 4.360 mcg (40-260), ácido vanilmandélico: 221 mmol/mol de creatinina (< 6), ácido homovalínico: 582 mmol/mol de creatinina (< 14); VIP: 274 U/l (< 30); radiografía abdominal: gran distensión de asas; ecografía abdominal: gran distensión abdominal, masa sólida de 6,2 cm diámetro, múltiples imágenes hiperecogénicas con sombra sónica compatible con calcificaciones; RMN abdominal: tumoración redondeada de 7,5 cm de diámetro en suprarrenal izquierda, sólida con zonas periféricas y centrales que sugieren componente líquido por necrosis; gammagrafía con MIBG- I123 y con Tc-99: captación intensa de partes blandas de hipocondrio izquierdo; estudio de médula ósea: normal; anatomía patológica: ganglioneuroblastoma intermixed que no afecta bordes de resección.

**Diagnóstico:** Diarrea crónica por ganglioneuroblastoma secretor de VIP.

**Resultados:** El tumor se encontraba en estadio I y tras la extirpación completa del primario la evolución clínica fue favorable, con normalización de las deposiciones y de las alteraciones bioquímicas.

**Conclusión:** El neuroblastoma deriva de células de la cresta neural, su incidencia en España es de 4,9 por millón de niños, < 7% cursa, como en nuestro caso, como síndrome paraneoplásico asociado a secreción de VIP, suelen ser histológicamente más benignos y de mejor pronóstico. Aunque los tumores neuroendocrinos no son causa frecuente de diarrea crónica, es fundamental realizar la determinación de catecolaminas en orina si se descartan otros procesos que con mayor frecuencia producen dicho cuadro.

### P1017 HEPATITIS FULMINANTE POR VIRUS HEPATITIS A

Marta Artés Figueres, Marta Revert Gomar, María José Sala Langa, Begoña Polo Miquel, Manuel Oltra Benavent

Servicio de Pediatría del Hospital de Gandía y Centro Especialidades Francisc de Borja, Valencia y Unidad de Trasplante Hepático del Hospital Universitario La Fe, Valencia.

**Caso clínico:** Varón de 13 años sin antecedentes de interés, nacido en España y padres procedentes de Marruecos, presenta dolor abdominal, ictericia y coluria y asocia vómitos y anorexia de 4 días de evolución. Refiere un viaje reciente a Marruecos. En la exploración física se observa febrícula, regular aspecto general, ictericia cutáneo-mucosa y reborde hepático de 1-2 cm. GOT 1.052 U/L, GPT 1861 U/L, BR total 5,4 mg/dL (orina 6 mg/dL), hemograma normal, coagulación: IQ 74,3%, TP 14,7 seg, fibrinógeno 292 mg/dL. *Serología:* Ig M VHA positivo (CMV, VEB, VHB, VHC negativos). Marcadores de autoinmunidad negativos. *Ecografía hepatobiliar:* normal. Se confirma hepatitis A. Se comunica a Salud Pública para realizar control epidémico en ambiente familiar (3 primos con hepatitis A). Control a las 2 semanas en consultas externas: GOT 653 U/L, GPT 980 U/L, IQ 69%, TP 13,9 seg. BRt 3, mg/dL. Reingresa al mes siguiente por aparición de síntomas similares y GOT 2.893 U/L; GPT 1.651 U/L; BR total 25,8, coagulación: IQ 21%, TTPA 55,8 seg., *Ecografía abdominal:* hepatoesplenomegalia moderada y discreto refuerzo de vasos portales intrahepáticos. Ante la sospecha de fallo hepático con alteración de coagulación sin respuesta a vitamina K, inversión de transaminasas (GOT>GPT) y disminución de proteínas séricas, a pesar de no existir clínica de encefalopatía hepática, se decide traslado a UCI pediátrica. Dada la tórpida evolución con derrame pleural y ascitis junto IQ 11%, factor V < 35% y fibrinógeno 89 mg/dL se incluye en Código 0 y se realiza trasplante hepático a las 48 horas de su inclusión, implantándose injerto hepático completo con buena evolución y normofuncionante a los 2 meses y medio.

**Comentarios:** La hepatitis A es la hepatitis más frecuente en la infancia. La hepatitis fulminante es una complicación poco frecuente (0,15-1%) en la que existe un fallo hepático agudo con elevada morbimortalidad. De ahí la importancia de la profilaxis con la vacuna del VHA en grupos de riesgo especialmente en personas que viajen a países endémicos. En este último grupo se incluyen, como en el caso clínico descrito, los hijos nacidos en España de padres procedentes de países endémicos, donde viajan en periodos vacacionales.

## INFECTOLOGÍA

### Zona Póster (Planta Baja)

#### P1018

#### GRANULOMATOSIS HEPATOESPLÉNICA POR BARTONELLA EN UN NIÑO

Patricia Zardoya Santos, Alba Martínez Ortiz, Ana Lavilla Oiz, Xabier Beristain Rementeria, Teresa Molins Castiella, Francisco Javier Molina Garicano

Servicio de Pediatría del Hospital Virgen del Camino, Pamplona (Navarra).

**Introducción:** La enfermedad por arañazo de gato es una infección caracterizada por afectación cutánea localizada y linfadenitis regional en el 85-90% de los casos. Existen formas atípicas con infección diseminada y afectación ocular, de sistema nervioso central y hepatoesplénica. Bartonella henselae es el agente etiológico y se transmite por arañazo o mordedura de gato.

**Caso clínico:** Niña de 2 años de vida sin antecedentes de interés. Vacunas normales. Presenta síndrome febril de 3 semanas de evolución. Buen estado general, constantes normales y exploración normal. Cultivos de sangre, orina y heces negativos. Analítica, Hb 10,3 g/100 mL, VCM y CHCM normales, 15.300 leucocitos/mm<sup>3</sup>, 60% de neutrófilos, cayados 5%, 688.000 plaquetas, VSG 120 mm/H, Proteína C reactiva 11,5 mg/dL, ASAT 77 U/L, ALAT 73 U/L,  $\gamma$ GT 62 U/L, ferritina 225 ng/mL, inmunoglobulinas elevadas. Coagulación normal. Anticuerpos Anti VCA (virus capsid antigen) IgG 421 e IgM 100 UA/mL (positivos), Paul Bunnell negativo, otras serologías (Brucella, Toxoplasma, Typhi, Paratyphi, VIH) negativas. Tuberculina negativa. Ecografía abdominal: nódulos hipoecoicos en hígado y bazo. Se sospecha linfoma, la remiten para estudio. Ante los reactantes de fase aguda, la neutrofilia y la afectación hepatoesplénica, se plantea diagnóstico diferencial de granulomatosis, encontrando como posibilidad la infección por Bartonella a pesar de la serología positiva a VEB (Virus Epstein Barr). Se solicita serología después de confirmar por los padres contacto frecuente con gatos El resultado es positivo (IgM 1:80 e IgG 1:1.600), se realiza biopsia hepática observándose granulomas epitelioides no necrotizantes. Se realiza PCR (polymerase chain reaction) de la biopsia positiva para Bartonella Henselae. Se instaura tratamiento con claritromicina oral a 15 mg/kg/día y rifampicina a 10 mg/kg/día durante 10 días. Tras el tratamiento los reactantes de fase aguda disminuyen, la serología se negativiza y la ecografía se normaliza.

**Conclusiones:** esta entidad debe considerarse en la evaluación inicial ante la fiebre de origen desconocido. Llega a ser la 3ª causa infecciosa más frecuente ante la fiebre de origen desconocido en Pediatría. El diagnóstico debe hacerse por serología y PCR. El tratamiento habitual son los macrólidos u otros según respuesta y afectación.

#### P1019

#### PAUL-BUNNELL FALSO POSITIVO EN UN SÍNDROME MONONUCLEAR CON ANEMIA Y TROMBOPENIA

Leire Madariaga Domínguez, Javier Ayala Curiel, Oihane Rotaetxe Vacas, Montserrat Vázquez Ingelmo, María Amaya Conde Domínguez, Joseba de Gárate Aranzadi

Hospital de Basurto, Bilbao (Vizcaya).

**Introducción:** La prueba de Paul-Bunnell es un test de aglutinación de ac heterófilos para la detección rápida de mononu-



cleosis infecciosa. Es muy sensible pero poco específico, y puede ser falsamente positivo en otros cuadros infecciosos, enfermedades inflamatorias o neoplasias (linfoma/leucemia). Las pruebas para la detección de ac específicos frente al ag de la cápside y del núcleo (VCA y EBNA) confirman o descartan el diagnóstico.

**Caso clínico:** Varón de 12 años que acude a Urgencias por un cuadro de fiebre hasta 40°C y tos con expectoración blanquecina de 7 días de evolución, dolor en costado izquierdo y aftas orales. *Antecedentes personales:* asma sin tratamiento. *Ex. física:* Tª: 40,3°C, SatO<sub>2</sub> 99%, FC: 100 lpm, FR: 30 rpm, TA: 100/60 mmHg. Buen estado general; no lesiones cutáneas. Adenopatías cervicales posteriores de < 1 cm. ACP: roncus dispersos. Abdomen: hígado y bazo a 1 cm de reborde costal. Resto de exploración sin hallazgos. *Análítica:* GPT 115 U/L, GOT 96 U/L, GGT 29 U/L, FA 108 U/L, LDH 772 U/L, Bb total 1,2 mg/dL, Bb indirecta 1 mg/dL, PCR 0,38 mg/dL, VSG 22 mm1<sup>a</sup>h, hem. 3.770.000/mcL, Hb 11,3 g/dL, plaq. 88.000/mcL, leucoc. 3.200/mcL, linfoc. 1.600/mcL, neutróf. 1.200/mcL, monoc. 300/mcL. *Rx de tórax:* sin hallazgos. Paul-Bunnell +. Serologías: CMV, EBV, Toxoplasma, HAV, HBV, HCV negativas. Persiste la fiebre durante 3 semanas más, con astenia progresiva, pérdida ponderal de 3 kg y aparición de dificultad respiratoria. *Control analítico a las 2 semanas:* normalización de parámetros; Rx de tórax: infiltrado intersticial bilateral. PPD (72h) negativo. Serologías: *Mycoplasma pneumoniae* IgM positivo. Recibe tratamiento con claritromicina y salbutamol, con mejoría progresiva del cuadro.

**Conclusiones:** El hallazgo de un síndrome mononuclear con anemia y trombopenia en presencia de ac heterófilos (Paul-Bunnell +) en un adolescente puede orientar al diagnóstico de mononucleosis infecciosa. Por la baja especificidad de esta prueba, debe confirmarse con el hallazgo de anticuerpos específicos. Otras patologías más graves pueden simular esta infección, por lo que es importante el seguimiento. La infección por *Mycoplasma pneumoniae* es causa frecuente de neumonía atípica en adolescentes, y puede producir anemia hemolítica y trombopenia por la presencia de aglutininas frías.

## P1020 HIGROMA SUBDURAL BILATERAL COMO COMPLICACIÓN AGUDA DE MENINGITIS POR STREPTOCOCCUS PNEUMONIAE.

Leyre Jiménez García, Itziar Díaz López,  
Concepción Salado Marín, Juan Ignacio Montiano Jorge,  
M. Pilar Botella Astorqui, Ángel Marí Gonzalo  
Servicio de Pediatría y Servicio de Radiología del Hospital Txagorritxu,  
Vitoria (Álava).

**Objetivo:** Describir un caso de meningitis neumocócica en lactante de 6 meses que presenta como complicación neurológica un higroma subdural. Revisar las complicaciones más frecuentes de este tipo de meningitis.

**Resultados:** Varón de seis meses de edad, con antecedentes de prematuridad, ecografías cerebrales previas normales e inmunización con una dosis de vacuna neumocócica heptavalente, es valorado por fiebre elevada de 2 días de evolución, irritabilidad y abombamiento de la fontanela anterior. Tratado con amoxicilina-clavulánico oral desde hace 36 horas por otitis supurada izquierda. A su ingreso está febril con el resto de constantes normales, Glasgow 14-15 puntos, estado general conser-

vado con fontanela anterior abombada, bien perfundido e hidratado, exantema micropetequial generalizado, mucosas sonrosadas; en conducto auditivo izquierdo se visualiza secreción purulenta, resto de exploración por aparatos normal. En la analítica sanguínea presenta leucocitosis con desviación izquierda (17.800/mm<sup>3</sup>; N 50%, C 23%), PCR 100,7 mg/l, glucemia de 114 mg/dl, resto de bioquímica básica y pruebas de coagulación normales. LCR-citoquímica: aspecto turbio con 4.680/mm<sup>3</sup> leucocitos (95% PMN), sin hematíes, glucosa y proteínas totales normales. Se tomaron cultivos iniciándose tratamiento con dexametasona previo a la administración de cefotaxima y vancomicina endovenosos. Se aisló *Streptococcus pneumoniae* en sangre con sensibilidad intermedia a penicilina y sensible a cefotaxima, cultivo de LCR negativo. En primera ecografía cerebral se observa aumento del espacio subaracnideo a nivel frontal, con discreto aumento de la ecogenicidad del LCR. Durante el ingreso no se objetivaron signos de focalidad neurológica con controles ecográficos sin cambios. Al alta se practica TAC cerebral, visualizándose colección líquida extraxial de distribución frontal, de alta densidad (16 U.H.), hallazgo correspondiente a higroma subdural bilateral. A los 2 meses del alta la exploración neurológica continua siendo normal, los potenciales evocados auditivos de tronco y la ecografía cerebral de control son normales.

**Conclusiones:** El *S. pneumoniae* es responsable de los casos de meningitis con peor evolución y pronóstico. Las complicaciones neurológicas agudas se presentan en un 38% de los casos, siendo el higroma subdural en un 10-20% de ellos.

## P1021 SÍNDROME DE LA ESCALDADURA ESTAFILOCÓCICA DE LA PIEL EN UN LACTANTE

Eva Gavela García, Ana Lucía Martínez Jiménez,  
Paula Valiño Regueiro, Indalecio Fidalgo Álvarez,  
María Piñón García, M. Ángel Arias Consuegra  
Servicio de Pediatría del Hospital del Bierzo, Ponferrada (León).

El síndrome estafilocócico de la piel escaldada (SEPE), descrito por Ritter en 1878, afecta sobre todo a lactantes y niños menores de 5 años. Se produce por infección del estafilococo aureus productor de exotoxina exfoliativa A, B y D, del grupo fago II, subtipos 3A, 3B, 3C, 55 y 71. La exotoxina provoca rotura de las uniones intercelulares entre los queratinocitos de la capa córnea y despegamientos ampollares. También puede actuar como un superantígeno, originando fiebre y otras manifestaciones sistémicas. Cursa al inicio con eritema hiperestésico, más intenso en zonas periorificiales y pliegues, fiebre y malestar general. En los días siguientes provoca ampollas laxas, con signo de Nikolski positivo, que desarrollan exfoliación después de 5-7 días y dejan al descubierto una superficie eritematosa, húmeda que da la apariencia de piel escaldada.

**Caso clínico:** Varón de un mes que acude por irritabilidad, febrícula, enrojecimiento de la cara y rinoconjuntivitis. Padres jóvenes de nacionalidad rumana. Exploración: Tª 37,4 °C, erupción rojiza en cara y rinoconjuntivitis bilateral. Evolutivamente desarrolla una eritrodermia exfoliativa que afecta, a partir del tercer día, a cara, cuello, extremidades superiores e inferiores, respetando palmas, plantas y mucosas. Se instaura tratamiento con Cloxacilina tras la sospecha de enfermedad cutánea estafilocócica que se apoya en el resultado del hemograma y estudio

microbiológico. La evolución fue satisfactoria resolviéndose la descamación en dos semanas.

**Conclusiones:** El estafilococo aureus sólo está, como en este caso, en el sitio donde se produjo la infección, a nivel nasofaríngeo, y no se obtiene en las zonas de despegamiento ni en las ampollas. El diagnóstico clínico suele ser sencillo. El diagnóstico diferencial puede plantearse con las enfermedades ampollas de origen genético, la necrolisis epidérmica tóxica, y ocasionalmente podría parecerse a una quemadura, un síndrome de shock tóxico o una escarlatina. El tratamiento suele realizarse con Cloxacilina endovenosa, medidas de limpieza, antisépticos y analgesia. El pronóstico, con tratamiento adecuado y precoz, es bueno aunque presenta un 4% de mortalidad, asociada con compromiso cutáneo importante, sepsis y desequilibrio hidroelectrolítico.

## P1022 TUBERCULOSIS GANGLIONAR SISTÉMICA POR BACILO INH RESISTENTE EN UN NIÑO INMIGRANTE.

Desirée Morales Senosiain, Patricia Zardoya Santos, Amalia Ayechu Díaz, Mercedes Herranz Aguirre, Pilar Ollaquindia García, Enrique Bernaola Iturbe  
Hospital Virgen del Camino, Pamplona (Navarra).

**Antecedentes:** la tuberculosis es una de las enfermedades más extendidas en el mundo. Objetivos: llamar la atención sobre las formas de tuberculosis poco usuales, que debido a la inmigración estamos viendo con mayor frecuencia y su especial importancia en la población pediátrica.

**Métodos:** análisis de un caso de tuberculosis ganglionar sistémica en un niño inmigrante atendido en nuestro hospital que consultó por múltiples adenopatías.

**Caso clínico:** Varón de cinco años procedente de Guinea Ecuatorial que consulta por grandes adenopatías cervicales bilaterales de más de un año de evolución. Antecedentes desconocidos. *Exploración física:* estado caquéctico, febrícula intermitente, múltiples adenopatías cervicales, axilares e inguinales y ligera hepatoesplenomegalia. Las adenomegalias del cuello son voluminosas, duras y adheridas a planos profundos, con cicatrices secundarias a múltiples drenajes. *Radiografía de tórax:* imágenes compatibles con adenopatías mediastínicas e hiliares bilaterales. *Ecografías cervical y abdominal:* múltiples adenopatías a esos niveles. Análisis de sangre: leucocitosis con aumento de la VSG. Serología de VIH negativa y PPD positiva. *Biopsia de ganglio cervical:* linfadenitis granulomatosa abscesificante, sugestiva de infección por micobacterias. Se pauta en ese momento tratamiento con INH, RIF, PZ y Claritromicina, recogiendo muestras de jugo gástrico donde se aísla *M. tuberculosis*. El antibiograma confirma la resistencia a INH sustituyéndose ésta por Etambutol. Al poco de iniciar el tratamiento, el paciente experimenta una espectacular mejoría del estado general y de la sintomatología, con una disminución llamativa del tamaño de las adenopatías.

**Conclusiones:** La tuberculosis sistémica pediátrica es poco frecuente en nuestro medio aunque ha experimentado un discreto aumento en relación fundamentalmente con movimientos migratorios. Entre las formas extrapulmonares de tuberculosis la localización ganglionar es la más frecuente en la edad pediátrica, pero la forma ganglionar sistémica como la que presentaba nuestro paciente es extremadamente rara. Los pediatras de-

bemos de tener esto en cuenta e incluirla en el diagnóstico diferencial de un niño con grandes adenopatías generalizadas y un síndrome constitucional.

## P1023 PACIENTE CON INFECCIONES ESTAFILOCÓCICAS RECURRENTES

Joaquim Martorell Aymerich, Eduard Lobera i Gutiérrez de Pando, Elisabeth Ordóñez Martínez, Javier Barberán Pérez, Lourdes García Rodríguez, Rosario Díez Martín  
Hospital de Mataró, Barcelona.

Paciente de sexo femenino sin antecedentes familiares ni personales de interés, salvo distocia social (padres adolescentes). Ingresó por primera vez a los 26 días de vida por presentar quejido progresivo sin fiebre, discreta tos y rechazo del alimento. A la exploración, destacaba mal estado general, quejido, cianosis acra y oral y hipofonía con soplo tubárico en hemitórax derecho. La Rx de tórax mostró imagen de condensación extensa que ocupaba prácticamente todo el hemitórax con pequeñas imágenes aéreas en su interior. Análisis con leucocitosis de 32.030 células (60S, 10B, 10L, 14M), trombocitosis (616.000 plaquetas) y PCR de 358. Hemocultivo positivo a *Staphylococcus Aureus*.

Se trató con fluidoterapia, oxígeno y antibioterapia según antibiograma. Presentó curso clínico satisfactorio con mejora clínica y radiológica progresivas, sin evidenciar en ningún momento derrame pleural en los controles ecográficos.

Alta del Hospital después de 14 días de tratamiento antibiótico. El TAC torácico no demostró alteraciones estructurales. Serología HIV y estudio de inmunidad celular y humoral negativos, siguiendo controles ambulatorios.

Veinte meses después (a los 21 de vida) reingresó de nuevo por presentar fiebre alta y una lesión indurada, caliente y dolorosa de 6x4 cm. de diámetro, localizada en nalga derecha, que a su llegada a Urgencias inició drenaje espontáneo con cultivo positivo a *Staphylococcus Aureus*. sin otros hallazgos a la exploración física.

La analítica mostró 16.190 leucocitos (58S, 0B, 33L, 4M) con PCR de 45 sin otras alteraciones, siendo esta vez los hemocultivos seriados negativos.

Siguió buena evolución recibiendo tratamiento con Amoxicilina-Clavulánico ev y oral y cura tópica con antisépticos.

Al Alta se repitió el estudio inmunológico ampliado con parámetros de reactividad y respuesta inmunitarios, igualmente con resultados negativos.

Actualmente sigue controles periódicos en Consultas Externas de nuestro centro, sin evidencias, a los dos años, de ningún otro proceso infeccioso relevante.

## P1024 HIDROPS VESICULAR COMO FORMA DE PRESENTACIÓN DE LA ENFERMEDAD DE KAWASAKI

Albana Puig Palau, Xavier Bringué Espuny, María Alba Gairí Burgués, Jordi Bosch Muñoz, Zaira Ibars Valverde, Antón Robert Goma Brufau  
Servicio de Pediatría del Hospital Universitario Arnau de Vilanova (Lleida).

**Introducción:** El hidrops vesicular agudo es una dilatación no inflamatoria de la vesícula biliar. Habitualmente aparece aso-

ciado a enfermedades sistémicas, infecciones, traumatismos y otras entidades.

La situación más frecuente asociada al hidrops vesicular en los niños es la enfermedad de Kawasaki.

**Caso:** Niño de 8 años, sin antecedentes de interés con cuadro febril de 4 días de evolución y algún vómito esporádico. A la exploración física destaca T<sup>a</sup> 39° axilar, FC: 100x', TA 110/60, mal estado general y exantema micromaculillar eritematoso generalizado no pruriginoso. El abdomen es blando, depresible, sin masas ni megalias, doloroso a la palpación de hipocondrio derecho y una lengua depapilada. Se realiza analítica de sangre que muestra Proteína C reactiva 235 mg/l, 13.900 leucocitos. Serie roja, plaquetar y sedimentación de orina normal. En la ecografía abdominal se aprecia distensión de la vesícula biliar con paredes finas.

Durante el ingreso aparece inyección conjuntival bilateral, fisuras labiales, adenopatías laterocervicales y descamación cutánea periungueal.

Se diagnostica de enfermedad de Kawasaki y se trata con gammaglobulina y ácido acetil salicílico. Resolución de la clínica y normalización de la ecografía en 4 días.

**Discusión:** En los niños con enfermedad de Kawasaki el hidrops vesicular se cree debido a la afectación del colédoco o cístico por la vasculitis o la compresión por adenopatías. Habitualmente el hidrops se resuelve de forma espontánea en pocos días tras el inicio del tratamiento pero se ha descrito la perforación y en alguna ocasión puede requerir el tratamiento quirúrgico.

El proceso febril más frecuentemente asociado a hidrops vesicular es la enfermedad de Kawasaki por lo que esta posibilidad diagnóstica debe tenerse en cuenta desde el principio.

### **P1025** **QUISTE EPIDERMÓIDE ESPLÉNICO, SOBREENFECTADO POR SALMONELLA GRUPO C**

Marta del Hoyo Moracho, Ainhoa Zabaleta Rueda, Intzane Ocio Ocio, Mikel Garcés Garmendia, Juan Ignacio Montiano Jorge, Concepción Salado Marín  
Hospital Txagorritxu, Vitoria (Álava).

Las tumoraciones del bazo son poco frecuentes, siendo en su mayoría secundarias a traumatismos. Los quistes epidermoides constituyen un 10% de estas tumoraciones benignas y su interés radica en lo excepcional de su aparición.

Presentamos el caso de una niña de 13 años, sin antecedentes patológicos de interés, que acude a urgencias por presentar fiebre y dolor abdominal de 24 horas de evolución, asociando vómitos alimenticios. En la exploración física destacaba un dolor a la palpación y sensación de masa en hipocondrio izquierdo. La analítica mostraba leucocitosis con desviación izquierda y PCR de 235,7mg/l. En la radiografía abdominal se apreciaba un efecto masa en cuadrante superior izquierdo y la ecografía abdominal reveló la presencia de una gran masa quística en bazo. Se realizó tomografía computerizada, confirmándose la presencia de una masa quística de 14 x 13,7 x 10,8 cm, dependiente de cara anterior de bazo, que producía desplazamiento de riñón izquierdo. Se inició antibioterapia endovenosa con piperacilina-tazobactam y una semana después se realizó una esplenotomía total. La anatomía patológica dio el diagnóstico final de quiste epidermoide y en el cultivo del contenido quís-

tico se aisló una salmonella entérica grupo C. El curso postoperatorio transcurrió sin incidencias.

### **P1026** **ENFERMEDAD INVASIVA POR ESTREPTOCOCCO PYOGENES ASOCIADA A VARICELA. TRES CASOS EN LA MISMA SEMANA**

María Madera Barriga, Marta del Hoyo Moracho, Ainhoa Zabaleta Rueda, Juan Ignacio Montiano Jorge, Concepción Salado Marín, Eva Tato Eguren  
Hospital Txagorritxu, Vitoria (Álava).

Las infecciones invasivas causadas por estreptococo beta hemolítico del grupo A (SBGA) se define como aquellas en donde se obtiene el aislamiento del patógeno en sitios normalmente estériles del organismo. El incremento en la patogenidad del estreptococo pyogenes no se ha atribuido a la aparición de nuevos serotipos, sino a un resurgir de cepas virulentas de los serotipos ya conocidos. Por otra parte, la varicela presenta una expresividad clínica variable y la aparición de complicaciones ocurre en un 3-5%, siendo las más frecuentes las cutáneas, bacteriemias, etc... A continuación presentamos 3 casos clínicos que asocian varicela complicada con enfermedad invasiva por estreptococo pyogenes.

**Caso 1:** Niño de 25 meses, ingresa por cuadro de 2-3 días de evolución consistente en fiebre, síntomas catarrales y decaimiento progresivo. Refiere haber padecido hace un mes exantema variceloso afebril y posteriormente exantema tipo escarlatiniforme que fue tratado siete días con antibiótico. Tras las pruebas complementarias se diagnosticó neumonía de LSD y LM con derrame pleural, creciendo en el líquido pleural SBGA.

**Caso 2:** Niño de 29 meses, cuadro de varicela de 6 días de evolución asociando fiebre elevada desde 24 horas siguientes al debut del exantema. Ingresó ante la sospecha de celulitis cutánea y OMA supurada. El exudado ótico, cutáneo y hemocultivo fue positivo para SBGA.

**Caso 3:** Niña de 8 meses, ingresa por afectación del estado general, presentando un cuadro de fiebre de 24 horas, en el contexto de un cuadro de varicela de tres días de evolución. Tras las pruebas complementarias se diagnosticó de neumonía de LID y LM con derrame pleural, aislándose en el líquido pleural SBGA.

**Conclusiones:** 1) La varicela (enfermedad exantemática mas frecuente en la infancia y generalmente de buena evolución) es una enfermedad potencialmente grave por sus complicaciones. 2) Resaltar el papel emergente del estreptococo pyogenes probablemente por la disminución de otros agentes causales de patología. 3) Contemplar las recomendaciones vacunales del comité de vacunas de la AEP.

### **P1027** **MENINGITIS AGUDA DURANTE EL TRATAMIENTO DE PIELONEFRITIS POR E. COLI BETALACTAMASA DE ESPECTRO AMPLIADO**

Gema García Ron, Dafne Echenique Lara, Belén García Avilés, José Luis Mestre Ricote, Katia Hervás Verge  
Hospital Universitario San Juan, Alicante.

**Introducción:** La meningitis es un proceso inflamatorio de las leptomeninges, encefálicas y medulares. El E. coli blea se ca-

racteriza por presentar resistencia a betalactámicos, excepto carbapenémicos y cefamicinas., y a otros antibióticos como aminoglicósidos, tetraciclinas y cotrimoxazol. El tratamiento específico de la infección por este microorganismo son los carbapenems.

**Caso clínico:** Varón de 2 meses remitido por cuadro de irritabilidad, tira reactiva de orina patológica, febrícula y vómitos no biliosos desde hace 24 horas. AP: RNT con peso 2,850 g. Parto eutócico. Apgar 9/10. A los 37 días presenta episodio de infección urinaria por *E. coli* tratado con cefotaxima durante 10 días. En estudio de imagen presenta reflujo vesicoureteral bilateral grado II-III. EF: No hallazgos patológicos, salvo ligera irritabilidad. *Pruebas complementarias:* PCR 7,72 con hemograma y bioquímica normales. Urocultivo (sondaje vesical): > 100.000 ufc/ml de *E. coli* blea. *Bioquímica del LCR:* 180 leucocitos/mm<sup>3</sup> (90% PMN). Glucorraquia 38 mg/dl. Proteinorraquia 120 mg/dl. Cultivo del LCR negativo. *Evolución:* Ante la sospecha de pielonefritis aguda (leucocituria, nitrituria, malformación renal) se inicia tratamiento con gentamicina intravenosa en monodosis. Tras 48 horas presenta irritabilidad, mal estado general, mala perfusión, realizándose punción lumbar, compatible con meningitis bacteriana. Se sustituye por ampicilina más cefotaxima intravenosas. Tras resultado de urocultivo con *E. coli* blea, se cambia tratamiento a imipenem-cilastatina hasta completar un total de 19 días.

**Discusión:** Las infecciones por gérmenes blea presentan alta resistencia antibiótica que conlleva retrasos terapéuticos con alta morbi-mortalidad. Los carbapenems son antibióticos de amplio espectro, muy potentes inductores de betalactamasas y no exentos de efectos indeseables como convulsiones, neutropenia o aumento de enzimas hepáticas. Por ello, junto a que en niños no está definida su dosificación, son antibióticos de segunda línea. Nos parece interesante este caso porque aunque no realizamos el estudio, pensamos que dado que la madre presentaba infecciones de orina de repetición, el germen podría haber sido transferido desde la misma.

## P1028 COLECISTITIS ACALCULOSA EN PACIENTE AFECTO DE PALUDISMO GRAVE

Miquel Ramon Jiménez, Nuria Elvira Sanz Marcos, Antoni Noguera Julian, Victoria Fumadó Pérez  
Hospital Sant Joan de Déu, Barcelona.

**Introducción:** La colecistitis acalculosa es una entidad infrecuente en la edad pediátrica y que aparece secundariamente a procesos crónicos, estados post-quirúrgicos y a algunas infecciones, entre ellas la malaria (5 casos descritos hasta la fecha)

**Caso clínico:** Paciente varón de 23 meses de edad que consultó por fiebre de hasta 40°C de tres días de evolución. Como antecedentes era hijo de padres de origen nigeriano y había realizado viaje a la zona 15 días atrás. En la exploración física destacaba hepatoesplenomegalia, soplo sistólico de baja intensidad y palidez de mucosas. Resto de exploración por aparatos anodina. Ante la clínica se solicitó analítica sanguínea en la que destacaba una anemia de 11,9 mg/dl, PCR de 68 mg/L y una extensión fina que confirmó una parasitemia del 7,2% para *Pl. falciparum*. Se ingresó en UCI y se inició tratamiento antipalúdico endovenoso con clindamicina y quinina. Requirió trans-

fusión de hematíes en dos ocasiones y fue trasladado a planta el tercer día de ingreso afebril y con una parasitemia del 1%. A los dos días presentó nuevo pico febril de hasta 39,2°C y aumento de los reactantes de fase aguda (PCR de hasta 154 mg/dl). Ante la sospecha de resistencia al tratamiento se realizaron varias extensiones finas en picos febriles detectándose en todas ellas parasitemias inferiores al 1%. En la exploración física destacaba leve distensión abdominal y palpación dolorosa a nivel de hipocondrio derecho, por lo que se realizó una ecografía abdominal detectándose signos compatibles con inflamación de la vesícula biliar en ausencia de obstrucción calculosa. Se inició analgesia y antibiototerapia endovenosa con cefotaxima remitiendo la clínica y permaneciendo afebril hasta el día del alta. Se realizó ecografía abdominal de control con normalización de la imagen.

**Comentarios:** La sintomatología asociada al paludismo incluye dolor abdominal, alteraciones del ritmo deposicional y vómitos, clínica asimismo asociada a la colecistitis acalculosa por lo que resulta difícil sospechar esta entidad de presentación tan infrecuente. La fisiopatología es complicada e intervienen diversos factores de inflamación y fenómenos locales de vasculitis y adherencia de los hematíes parasitados. Por ello creemos de relevancia destacar la importancia de realizar una prueba de imagen (ecografía abdominal) precozmente en evoluciones tórpidas y clínica abdominal.

## P1029 MENINGITIS Y BACTERIEMIA COMO COMPLICACIÓN DE INFECCIÓN POR PASTEURILLA MULTOCIDA

Ana María Bello Naranjo, María Elena Colino Gil, Olga Afonso Rodríguez, María Pilar Bas Suárez, M. Teresa Angulo Moreno

Servicio de Pediatría del Hospital Universitario Materno-Infantil de Canarias, Las Palmas.

**Introducción:** *Pasteurella multocida* es un bacilo gram negativo que se encuentra como habitante normal de la mucosa oral y respiratoria de una variedad de animales, incluyendo perros y gatos. Pudiendo ocasionar enfermedades graves como artritis séptica, septicemia, meningitis, neumonías, absceso hepático, peritonitis, infecciones de las vías urinarias y oculares.

**Caso clínico:** Se presenta el caso de una niña de 13 años sin antecedentes personales de interés, con cuadro de 4 días de evolución de fiebre intermitente (t<sup>máx</sup> 39°C), cefalea y vómitos. Permanecía en reposo domiciliario tras haber sufrido una caída practicando deporte, había recogido unos días antes un gato callejero del que sufrió varios arañazos y una mordida del 4º dedo de la mano derecha. A la exploración física presentaba regular estado general y destacaba la palidez de piel y mucosas, leve rigidez de nuca con dolor en región lumbar y una lesión de mordedura en 4º dedo de la mano derecha. Se realizaron pruebas complementarias, en el hemograma destacaba una discreta anemia: Hb 11,7 g/dl, Hto. 34,6%, Leucocitos 9.100 ul (64,2% N, 19,2% L, 14,4% M), Plaquetas: 304.000 ul. La PCR estaba elevada: 33,61 mg/dl. La bioquímica sanguínea así como el sistemático de orina y sedimento eran normales. La bioquímica del LCR presentaba 65 leucocitos/mm<sup>3</sup> con 35% M, 65% PMN, unas proteínas totales de 52,5 mg/dl y una glucorraquia de 64 mg/dl. En los estudios microbiológicos se aisló en 3 hemocultivos *Pasteurella multocida* al igual que en el cultivo de LCR.

En la RMN lumbar se observó una disminución de la hidratación de los discos L4-L5 y L5-S1 con ligero abombamiento de ambos discos intervertebrales que quedan englobados en la grasa epidural anterior sin una imagen evidente de compresión radicular. A su ingreso se instauró tratamiento con cefotaxima i.v que se prolongó durante 17 días tras conocer los resultados microbiológicos. Permaneció febril durante los primeros 8 días de su ingreso, con progresiva mejoría de su estado general y sin incidencias fue dada de alta de nuestro hospital.

**Conclusión:** Es importante la realización de una exhaustiva historia clínica y exploración física para la sospecha diagnóstica y detección de zoonosis que en ocasiones pueden comprometer la vida.

### P1030 PNEUMONIA A MYCOPLASMA PNEUMONIAE E SEROLOGIA PARA VÍRUS DA HEPATITE C POSITIVA: ¿REACTIVADA DE CRUZADA?

Ana Torres, Joana Rios Lopes, Cristiana Ribeiro, Hugo Rodrigues, Teresa Bernardo

Centro Hospitalar Alto MinhoViana do Castelo (Portugal).

O *Mycoplasma pneumoniae* é uma causa comum da pneumonia adquirida na comunidade, com pico de incidência na idade escolar e no Outono e Inverno. A clínica é inespecífica e gradual. Inicialmente manifesta-se por cefaleias, mal-estar geral e febre baixa e só depois surge a clínica de infecção das vias aéreas. Apenas 3 a 10% desenvolvem pneumonia. Apesar da afinidade para o epitélio respiratório, outros sistemas podem ser lesados. Os sinais são frustres em relação aos sintomas. A *polymerase chain reaction* tem sensibilidade e especificidade superiores à serologia. Os macrólidos são a terapêutica de eleição. O prognóstico é geralmente favorável.

Criança de 6 anos, sexo feminino, sem antecedentes relevantes (excepto pai com hepatite?). Recorreu à urgência por febre há 6 dias e tosse seca desde o dia anterior. Sem outras alterações ao exame objectivo. Hemograma e proteína C-reativa (PCR) normais, AST 326 UI/l, ALT 419 UI/l, GGT 81 UI/l, LDH 398 UI/l, bilirrubinas e FA normais; Rx de tórax normal. Serologias víricas em curso. Uma semana depois mantinha febre e a tosse tornara-se produtiva (mucosa). Hemograma normal, PCR 1,75 mg/dl, AST 60 UI/l, ALT 152 UI/l; Rx de tórax normal. Serologias: VHA, VHB e VIH negativas. Repetiu VHC total, por resultado duvidoso, que foi positivo. Ficou internada para estudo. No dia seguinte, apresentou crepitações e diminuição do murmúrio vesicular na base esquerda, iniciou claritromicina com apirexia às 24 horas e boa evolução clínica. Serologias: IgM e IgG anti-CMV e anti-*M. pneumoniae* positivas; IgM anti-EBV positiva e IgG negativa. Impunha-se confirmar o diagnóstico de pneumonia a *M. pneumoniae* e excluir hepatite C. Pesquisa do VHC por W-Blotting e *polymerase chain reaction* negativa assim como a *polymerase chain reaction* do CMV e positiva a do *M. pneumoniae*.

Os autores sublinham o conhecimento da epidemiologia e da clínica insidiosa da infecção por *M. pneumoniae*. Estão descritos casos de reactividade cruzada entre *M. pneumoniae* e outros microrganismos. A positividade do VHC na doente sugere que houve reactividade cruzada com este vírus.

### P1031 COLESTASIS COMO MANIFESTACIÓN INUSUAL DE BRUCELOSIS

María García de Paso Mora, Ana Porras González, Rosario Mateos Checa, Juan Antonio León Leal

Servicio de Enfermedades Infecciosas del Hospital Infantil Universitario Virgen del Rocío, Sevilla.

Presentamos el caso de un niño de 9 años que consultó por fiebre alta de una semana de evolución e ictericia. No antecedentes personales ni epidemiológicos relevantes. *Exploración al ingreso:* ictericia cutánea con hepatomegalia de 2 cm y ascitis. Resto normal. *Pruebas complementarias:* Bi T 7,7 mg/dL, BiD 5,99 mg/dL. GOT 290 UI/L GPT 301 UI/dL. PCR 175 mg/L. TAC toracoabdominal: Leve hepatoesplenomegalia. Múltiples lesiones focales en bazo y alguna en riñón derecho que sugieren microabscesos. Líquido libre intraperitoneal. Se realizó despistaje de fiebre de duración intermedia, incluyendo realización de Rosa de Bengala que resultó positivo. IgG IFI a *B. mellitensis* 1/8.000 y IgM IFI a *B. Mellitensis* 1/1.000. Se realizó tratamiento con Doxiciclina y Estreptomina con una evolución favorable.

**Discusión:** La brucelosis es un zoonosis endémica en nuestro país cuya incidencia ha disminuido de forma importante en los últimos años. Su expresividad clínica es muy pleomórfica, por lo que debe entrar en el diagnóstico diferencial tanto de cuadros febriles prolongados como de procesos focales que afecten prácticamente a cualquier órgano o sistema. Si bien, en aproximadamente la mitad de casos de la enfermedad se detectan elevación de las transaminasas ésta suele ser leve (< 200 UI/L) y sin expresividad clínica. En una serie que incluyó más de 500 pacientes adultos atendidos en un hospital de Andalucía, solamente un 2% presentaron afectación hepática significativa (absceso hepático, hepatitis sintomática y/o ictericia). En niños la incidencia de colestasis en la brucelosis posiblemente sea incluso menor. A este respecto, no se detectó en ningún caso de una serie personal retrospectiva de 75 pacientes, ni tampoco en la casuística de un hospital de Málaga que incluyó más de 150 pacientes pediátricos. Los abscesos hepatoesplénicos brucelares son complicaciones muy infrecuentes y suelen producirse en adultos con formas crónicas de la enfermedad y excepcionalmente en fase aguda en niños. En el presente caso no se trató de abscesos reales, sino de microabscesos y estos quizás puedan ser relativamente frecuentes, aunque no se diagnostican por no ser habitualmente necesaria la realización de pruebas de imagen en la enfermedad no complicada. Este paciente nos recuerda la necesidad de considerar el diagnóstico de la brucelosis en los cuadros febriles que cursen con colestasis.

### P1032 OSTEOMIELITIS SUBAGUDA EN NIÑO DE 22 MESES

Miriam Romero Gómez, Ester Pérez Lledó, Lucía Sanguino López, Carlos A. Loeda Ozores

Hospital General Universitario, Alicante.

**Introducción:** La osteomielitis subaguda es una infección hematógena del hueso, usualmente desapercibida en estadios precoces dada su clínica insidiosa: dolor leve-moderado que no suele interferir con el sueño, tumefacción y/o cojera. Generalmente no presenta sintomatología sistémica y la radiología puede simular otras lesiones óseas malignas y benignas. Fue des-

crita por primera vez por Brodie en 1936 como un absceso metafisario y su localización más frecuente es la metafisaria, siendo el hueso más afectado la tibia.

**Caso clínico:** Niño de 22 meses con cojera y fiebre de 24 horas de evolución. Tumefacción dolorosa de 2 cm en fémur distal. Las pruebas complementarias (analítica, radiografía y ecografía) fueron normales, salvo una PCR 8,76 mg/dl. Queda asintomático a las 48 horas del ingreso. A los 7 días se realiza una radiografía de control, donde se objetiva imagen osteolítica en metafisis distal de fémur derecho. Ante la sospecha de osteomielitis, se amplía el estudio de imagen con T.A.C (imagen osteolítica, con rotura de la cortical, sin participación de partes blandas), Gammagrafía (normal) y R.N.M (alteración de la señal en porción medial de metafisis femoral distal, e imagen sugestiva de pequeño absceso) y se realizó biopsia y curetaje de la lesión. Con los datos aportados se inicia tratamiento antibiótico intravenoso durante 7 días, completando 4 semanas con vía oral. Los controles radiológicos posteriores han sido normales, y el niño ha permanecido asintomático en todo momento.

**Discusión:** La Osteomielitis subaguda es una entidad poco frecuente cuya incidencia ha aumentado en los últimos años. Dado el difícil diagnóstico (clínica insidiosa, datos de laboratorio inespecíficos y radiología no concluyente), es una patología a considerar en todo niño con cojera y/o dolor. La R.N.M. es la prueba más sensible, en la que el hallazgo del signo de la penumbra es altamente específico, aunque no patognomónico. La biopsia es inespecífica pero necesaria para descartar lesiones tumorales. El tratamiento sigue siendo controvertido. Actualmente se opta por curetaje de la lesión en caso de signos radiológicos agresivos, fracaso del tratamiento conservador o afectación articular, seguido de tratamiento antibiótico. En los últimos años se plantea como alternativa el tratamiento local.

### P1033 NIÑOS HOSPITALIZADOS POR NEUMONÍA ADQUIRIDA EN LA COMUNIDAD: CARACTERÍSTICAS CLÍNICAS Y EPIDEMIOLÓGICAS

Alicia Mirás Veiga, Natalia García Sánchez,  
María de las Mercedes Busto Cuiñas, Ignacio Oulego Erroz,  
Adela Alonso Martín, M. Teresa Garea, Ana Ferreiro Ponte,  
Manuel Bravo Mata, Manuel López Rivas

Servicio de Pediatría, Servicio de Radiodiagnóstico y  
Servicio de Microbiología del Complejo Hospitalario Universitario,  
Santiago de Compostela (A Coruña).

**Antecedentes y objetivo:** La neumonía es una infección con elevada incidencia en la infancia y en ocasiones motiva ingreso hospitalario. El objetivo es analizar las características epidemiológicas, clínicas y terapéuticas de las neumonías en niños de 2 a 7 años que ingresaron en un centro hospitalario.

**Métodos:** Estudio retrospectivo de 206 historias clínicas de junio 2002-julio 2007 con el diagnóstico de neumonía. Los parámetros evaluados fueron: edad, sexo, enfermedad de base, antibióticos previos, síntomas y signos al diagnóstico, saturación de O<sub>2</sub>, leucocitosis, hemocultivo, serologías, PPD, Rx de tórax y tratamiento.

**Resultados:** Se recogieron 206 casos de neumonía adquirida en la comunidad (108 varones y 98 mujeres), con media de edad 3 años. El 35% de los niños tenían enfermedad de base, (hiperreactividad bronquial la más frecuente, 16,9%). Antibióticos previos en un 33% de los casos. *Hallazgos clínicos más habi-*

*tuales:* fiebre (96,6%), tos (88,8%) vómitos (60%), dolor abdominal (27,1%), dificultad respiratoria (22,3%) y dolor torácico (20,8%). *Exploración física:* hipoventilación 57,2%, crepitantes 47,5% y soplo tubárico 14,5%. En pruebas complementarias se objetivó saturación de O<sub>2</sub> ≤ 95% en 24,7%, leucocitosis (≥ 20.000/mm<sup>3</sup>) en 37,3% (rango: 3.090-50.900), porcentaje de neutrófilos ≥ 75% en 133/206. Hemocultivo positivo en 12/192 casos (6,25%), neumococo (7), S.aureus (4). Serologías de mycoplasma y chlamydia en 66 pacientes, con 19 casos positivos para mycoplasma y 4 para chlamydia. PPD positivo en 4 de 115 niños. En la Rx de tórax, los hallazgos más comunes fueron la consolidación (92,2%) y el derrame pleural (20,9%). Todos recibieron tratamiento antibiótico siendo las cefalosporinas los más utilizados tanto solo (119/206) como con macrólidos (32/206). Se realizó drenaje pleural en 28 de los 43 pacientes con derrame. Precisarón apoyo ventilatorio 5 niños. La estancia hospitalaria media fue de 9 días (rango de 3 a 114).

**Conclusiones:** Un tercio de pacientes recibía tratamiento antibiótico oral ambulatorio, pese a lo que precisaron ingreso. Destaca la dificultad para llegar al diagnóstico etiológico (sólo 12/192 hemocultivos positivos). Esto resalta la importancia del adecuado conocimiento de los datos clínicos y de las pruebas complementarias para un correcto manejo terapéutico.

### P1034 TUBERCULOSIS E INMIGRACIÓN

Ana Moreira Echeverría, María Josep Comesias González,  
Jordi Esplugas Abós

Hospital Sant Joan de Déu, Barcelona.

**Introducción:** La tuberculosis sigue siendo un permanente desafío sociosanitario, particularmente en relación a tuberculosis e inmigración. La incidencia en España es de 27/100.00 habitantes/año, siendo la prevalencia de esta enfermedad en los inmigrantes superior a la de la población autóctona.

**Caso clínico:** Varón de 14 meses, origen Marruecos. Remitido para estudio por ser contacto íntimo de paciente con tuberculosis pulmonar BK positivo en 3 cultivos. *Antecedentes personales y familiares:* sin interés. Correctamente inmunizado. No acude a guardería. Convive con padres, un abuelo y hermano todos PPD positivo. Exploración física dentro normalidad. Se realiza PPD positivo 11 mm. Se programa RX torax que no realizan por viaje a Marruecos. A su regreso a los dos meses acuden a urgencias por fiebre de 38 Tax. de 24 horas de evolución sin otros síntomas o signos acompañantes. A la exploración física destaca subcrepitantes diseminados bilaterales. *Análítica sanguínea:* 26,6 leucos formula normal PCR 97,3 mg/l. VSG 86. Resto normal Hemocultivos negativos. Tres aspirados gástricos Ziehl Nielsen negativos. RX Torax Imagen de condensación lóbulo superior derecho. Ingresa con diagnóstico de neumonía bacteriana con tto.con amoxicilina-ac.clavulánico 10 días. Dado de alta previa solicitud.TAC pulmonar que informa: masa en el lóbulo superior derecho con adenopatías mediastínicas y extensas áreas de calcificación. Se inicia tto. con Isoniacida, etambutol, rifampicina y pirazinamida durante 2 meses y posteriormente 2 farmacos hasta completar 9 meses. De los 6 cultivos Lowestein todos resultaron positivos a mycobacterium tuberculosis complex sensible a terapéutica prescrita. TAC de control: franca reducción de masa pulmonar con desaparición adenopatías con persistencia de calcificaciones.

**Conclusiones:** Debido a las condiciones de vida del colectivo inmigrante sería recomendable realizar un diagnóstico temprano, inicio precoz de tratamiento supervisado, búsqueda de contactos y un exhaustivo seguimiento de casos para evitar graves complicaciones que puede ocasionar al paciente y a la comunidad esta enfermedad.

### P1035

#### INFECCIÓN PULMONAR POR MYCOBACTERIUM AVIUM COMPLEX EN PACIENTE AFECTO DE FIBROSIS QUÍSTICA. REVISIÓN DE CRITERIOS DIAGNÓSTICOS

María Jesús Cuscó Fernández, María Angeles Sánchez Miguel, Dorotea Fernández Álvarez, Candela Martínez Hernández, Manuela Muriel Ramos, Irene Ruiz-Ayúcar de la Vega

Hospital Clínico Universitario, Salamanca.

**Introducción:** Las infecciones por micobacterias no tuberculosas son relativamente raras en la edad pediátrica. Sin embargo, se ha observado un aumento de la incidencia en los últimos años. Los pacientes con patología pulmonar de base y, en concreto los afectados de fibrosis quística (FQ), son más vulnerables a padecer dicha infección, sobre todo en estadios avanzados de la enfermedad, y en ellos resulta difícil discernir entre colonización y enfermedad.

**Caso clínico:** Presentamos el caso de un niño de 15 años afecto de FQ ingresado en nuestro servicio por síndrome febril, reagudización respiratoria y pérdida de peso. *Exploración física:* Signos de distrés respiratorio moderado. Hipoxemia (SO<sub>2</sub> 85%). *Auscultación pulmonar:* disminución del murmullo vesicular bilateral con estertores generalizados. *Pruebas complementarias:* Analítica: Leucocitos 16.000/mcl, neutrófilos 12.200/mcl, PCR 14,59 mg/dl. Radiografía de tórax: hiperinsuflado, con patrón alveolointerstitial bilateral y bronquiectasias. En el cultivo de esputo se aisló *S. aureus* y *Mycobacterium avium complex* (MAC) en 3 muestras diferentes. Recibió tratamiento intravenoso con ceftacídima y tobramicina, y tras recibirse el resultado microbiológico se pautó claritromicina, rifampicina y etambutol. Se comenta la evolución del paciente y los criterios diagnósticos propuestos en la actualidad.

**Comentarios:** En todo paciente afecto de FQ que presente un empeoramiento clínico deben estudiarse micobacterias en esputo o LBA. Actualmente se consideran para el diagnóstico y la consiguiente decisión terapéutica la combinación de datos clínicos, bacteriológicos y radiológicos propuestos por varios grupos de estudio, entre los que destaca el empeoramiento clínico, la alteración radiográfica y el aislamiento de la micobacteria en al menos 2 muestras de esputo. El tratamiento médico incluye azitromicina o claritromicina asociado a rifampicina ó rifabutina, más ciprofloxacino o etambutol.

### P1036

#### ABSCESO CEREBRAL POR STAPHYLOCOCCUS AUREUS METICILIN-RESISTENTE ADQUIRIDO EN LA COMUNIDAD

Iker Serna Guerredia, Ana Isabel Martínez Muruaga, Oihane Rotaetxe Vacas, Jon Montero Gato, Uxcoa Jiménez Belasategui, Naiara Llopart Saratxu  
Servicio de Pediatría del Hospital de Basurto, Bilbao (Vizcaya).

**Introducción:** Las infecciones por *Staphylococcus aureus* meticilín resistente (MRSA) constituyen una patología emergente

en nuestra sociedad. Inicialmente aislados en pacientes con factores de riesgo (ADVP, diálisis, cirugía...), recientes publicaciones revelan un significativo aumento de los casos comunitarios en pacientes sin factores de riesgo.

**Caso clínico:** Niño de 14 años, con un cuadro de 3 semanas de evolución de astenia, vómitos, pérdida de peso (7 Kg.) y fiebre al inicio del cuadro. Se encontraba afebril, con estado general conservado, destacando rigidez de nuca y un estrabismo convergente de ojo izquierdo, sin otros signos de focalidad neurológica. Entre las pruebas complementarias realizadas, el TC craneal mostraba una lesión hipodensa de 5 x 5 cm, con captación en anillo y edema perilesional en lóbulo frontal izquierdo con efecto masa y desplazamiento de la línea media. Se objetivó comunicación infundibular con seno esfenoidal. Entre las pruebas bacteriológicas realizadas, se aisló un *Staphylococcus Aureus* Meticilín-Resistente a nivel nasal. Se inició tratamiento con metronidazol, vancomicina y linezolid (se retiró el metronidazol tras el aislamiento del MRSA y se continuó con vancomicina y linezolid hasta completar 4 semanas) y se practicó craneotomía frontal, evacuación del absceso y colocación de parche perióptico. El cultivo del absceso cerebral aisló la misma cepa de MRSA que el encontrado en mucosa nasal. Se inició pauta de diagnóstico de portadores familiares y erradicación del MRSA según protocolo. Sucesivos cultivos nasales mostraron la eficacia de la pauta de erradicación. La evolución clínica del paciente durante su hospitalización fue favorable. A los 2 meses de la cirugía el paciente se encontraba asintomático y el control de TC mostraba una lesión residual mínima.

**Conclusiones:** Se estima que el *St. Aureus* se encuentra implicado hasta en un 20% de los casos de absceso cerebral. Además las infecciones por MRSA constituyen la primera causa de infección adquirida en hospital y un importante problema de salud pública por su elevada morbimortalidad. Desde la década de los 90, la infección por MRSA adquirido en la comunidad en pacientes sin factores de riesgo se ha convertido en un problema emergente para los servicios sanitarios y de vigilancia epidemiológica.

### P1037

#### COINFECCIÓN POR BORDETELLA PERTUSSIS Y VIRUS RESPIRATORIOS

Marta Ursueguía Sánchez, María del Carmen Suárez Arrabal, Isabel Ruiz Tapia, Miriam Blasco Alberdi, Yolanda Ruiz del Prado  
Servicio de Pediatría y Servicio de Microbiología del Complejo Hospitalario San Millán-San Pedro, Logroño (La Rioja).

**Antecedentes:** La infección por *Bordetella pertussis* (tos ferina) ha disminuido radicalmente gracias a la vacunación sistemática, pero aún está lejos de ser erradicada. Adolescentes y adultos que han perdido la inmunidad son fuente de contagio para lactantes no inmunizados, que desarrollan cuadros similares a los producidos por los virus respiratorios. En ocasiones se producen infecciones respiratorias mixtas, como los dos casos que presentamos a continuación.

**Caso 1:** Lactante de 43 días con cuadro de 4 días de evolución de secreciones respiratorias, rechazo de tomas y accesos de tos seca, presentando tras uno de ellos un episodio de apnea, cianosis generalizada e hipotonía del que se recupera tras estimulación. *Antecedentes personales:* Calendario vacunal no iniciado. Resto sin interés. *Exploración física:* taquipnea y leve tiraje subcostal. Subcrepitantes dispersos con espiración alargada. Fa-

ringe hiperémica. Resto normal. *Pruebas complementarias:* aspirado nasofaríngeo positivo a virus respiratorio sincitial (VRS). *Evolución:* tras 72 h de oxigenoterapia y nebulizaciones de suero salino fisiológico, se produce empeoramiento de la función respiratoria que requiere intubación orotraqueal. Tras estabilizar a la paciente, se traslada a UCI pediátrica, falleciendo en 24 h. PCR *Bordetella pertussis* positivo. El cultivo de virus confirmó infección por VRS.

**Caso 2:** Lactante de 4 meses con cuadro de rinorrea serosa, tos paroxística en accesos, febrícula y rechazo de tomas de una semana de evolución. *Antecedentes personales:* recién nacido pretérmino (35 semanas). Vacunación correcta. *Exploración física:* faringe congestiva. Resto normal. *Pruebas complementarias:* aspirado nasofaríngeo negativo, PCR *B. pertussis* positivo. *Evolución:* 48 h después de su ingreso se indica tratamiento con eritromicina vo, mejorando progresivamente hasta la recuperación total al cabo de 5 días. En el cultivo de virus se aísla parainfluenza tipo III.

**Conclusiones:** Se observa un aumento de coinfecciones por *B. pertussis* y virus respiratorios, con distinta severidad clínica. Se debe sospechar este agente infeccioso en lactantes no vacunados o inmunizados parcialmente que presenten un cuadro respiratorio a pesar de haber confirmado la etiología viral, además de plantear nuevas medidas preventivas y una revisión del calendario vacunal en la población adulta.

## P1038 ENFERMEDADES MÁS PREVALENTES EN DOS POBLACIONES PEDIÁTRICAS DE LA INDIA

Yolanda Castilla Fernández, Raquel Jordán Lucas  
Hospital Vall d'Hebrón, Barcelona.

**Objetivo:** En los últimos años en nuestro país gracias a la inmigración se han dado a conocer nuevas enfermedades pediátricas. Actualmente, ante la demanda de esta nueva población la tuberculosis, la Malaria, el Dengue, entre otras, son patologías que cualquier pediatra en nuestro medio debería conocer.

**Método:** Para el estudio de las patologías más prevalentes en dos poblaciones pediátricas de la India (Anantapur) se han tenido en cuenta los siguientes factores: edad, el peso, el estado de inmunización, el motivo de consulta y el diagnóstico en el momento del alta o el ingreso, durante el periodo comprendido entre Enero del 2008 y Marzo del 2008.

## P1039 TUBERCULOSIS EXTRAPULMONAR, UNA FORMA INUSUAL DE PRESENTACIÓN

María Dolores Hernández Gil, Lorena Conesa Hernández, Santiago Alfayate Miguélez, Lluís Marín Vives, Luis Gómez, Ana Almansa García

Servicio de Pediatría del Hospital Universitario Virgen de la Arrixaca, Murcia.

**Introducción:** La tuberculosis es una enfermedad presente en nuestra sociedad y, actualmente, emergente. Los cambios en los movimientos poblacionales de los últimos años han producido, en nuestra región, un aumento de la tasa de esta enfermedad y la aparición de formas extra pulmonares, prácticamente olvidadas.

**Caso clínico:** Lactante de 17 meses que consulta por fiebre e inflamación de rodilla derecha de 2 semanas de evolución. 3

meses antes había sido diagnosticada de sinovitis reactiva durante otro episodio autolimitado de fiebre e inflamación de rodilla. *Antecedentes familiares:* origen argelino, no refieren patología previa. Nacida en España y no ha presentado patología, siguiendo controles del niño sano y calendario vacunal correctos. A la exploración física destaca tumefacción dolorosa de rodilla derecha con miembro en posición antiálgica y movilidad limitada. No existe afectación de otras articulaciones. *Exploraciones complementarias:* Mantoux positivo, Rx (radiografía) de tórax: adenopatía en hilio pulmonar derecho, TAC pulmonar: conglomerado adenopático mediastínico e hilar derecho con infiltrado de características fibrosas, Rx de rodilla con aumento de partes blandas, sin imágenes osteolíticas, ecografía de rodilla: derrame articular y marcado engrosamiento sinovial, cultivo de líquido sinovial negativo. Se inicia tratamiento con rifampicina, isoniacida y piracinamida, presentando una leve mejoría hasta que, a los 2 meses, coincidiendo con la suspensión de la piracinamida, comienza de nuevo con signos inflamatorios evidentes en rodilla, en la Rx de rodilla aparece una imagen lítica en cóndilo interno de fémur, en la artrocentesis se drena abundante contenido de aspecto caseoso y se biopsia tejido capsular para estudio anatómico-patológico, confirmándose la infección articular tuberculosa. Dado el origen de la paciente y la posibilidad de resistencias se reinicia tratamiento con 4 tuberculostáticos. En la actualidad ha finalizado el tratamiento con total restauración anatómica y funcional.

**Conclusión:** La tuberculosis y sus formas menos frecuentes deben ser tenidas en cuenta entre los diagnósticos diferenciales de nuestra práctica clínica habitual, ya que el diagnóstico precoz mejorará, en gran medida, el pronóstico de esta enfermedad.

## NEONATOLOGÍA

### Zona Póster (Planta Baja)

#### P1040 CARACTERÍSTICAS DEL RECIÉN NACIDO HIJO DE INMIGRANTES EN NUESTRA PROVINCIA

Daniel Mata Zubillaga, Raquel Morales Sánchez, Carolina Carbayo Lázaro, María Rosón Varas, Ignacio Ledesma Benítez, Cristina Iglesias Blázquez, Laura Regueras Santos, Mercedes Neira Arcilla, Aquilina Jiménez González, Santiago Lapeña López de Armentia  
Servicio de Pediatría y Neonatología del Complejo Asistencial de León.

**Antecedentes y objetivos:** Conocer las características principales del recién nacido hijo de inmigrantes en nuestro hospital.

**Métodos:** Se recogen datos de los neonatos nacidos en nuestro hospital, hijos de inmigrantes, durante un periodo de cuatro meses. La muestra consta de un total de 521 recién nacidos, de los cuales 60 son hijos de madre inmigrante (11,5%): 23 americanas, 19 europeas, 15 africanas y 3 orientales. Los datos analizados son: Sexo, nacionalidad, edad materna, paridad, control y edad de gestación, tiempo de amniorrexia, tipo de parto, riesgo infeccioso y días de ingreso.

Los datos fueron analizados con Microsoft Excel y Epidat.

**Resultados:** En nuestra muestra de inmigrantes predomina sexo femenino (56,8% vs 48,1%, p = 0,27), mayor número de



partos prematuros de  $\leq 36$  semanas (10,3% vs 3,3%,  $p = 0,011$ , OR: 3,38, IC-95%: 2,39-4,37), menor edad de las madres inmigrantes ( $25,9 \pm 5,1$  vs  $31,6 \pm 5,3$ ,  $p < 0,001$ ) y menor número de primíparas (52% vs 59%,  $p = 0,135$ ). Predomina en inmigrantes el embarazo no controlado (10% vs 0,2%,  $p < 0,000$ ), mayor tiempo de amniorraxis ( $8,0 \pm 9,8$  vs  $5,4 \pm 7,2$ ,  $p = 0,055$ ) y de riesgo de infección vertical (61,0% vs 35,6%,  $p = 0,000$ , OR: 2,83, IC-95%: 2,27-3,39). En inmigrantes son más frecuentes los partos eutócicos (63,3% vs 56,8%,  $p = 0,37$ )

**Conclusiones:** 1) El 11,5% de nuestros recién nacidos son hijos de inmigrantes. 2) Las madres extranjeras son más jóvenes, con más hijos previos y con una gestación menos controlada que las nacionales. 3) Tienen mayor número de partos prematuros y mayor riesgo de infección por transmisión vertical.

### P1041

#### TRANSPOSICIÓN CORREGIDA DE GRANDES VASOS ASOCIADA A TAQUICARDIA PAROXÍSTICA SUPRAVENTRICULAR

Cristina Rodríguez Fernández, Carolina Carbayo Lázaro, Leticia Castañón Fernández, Fernando Fernández Calvo, Mercedes Neira Arcilla, Raquel Morales Sánchez  
Servicio de Pediatría del Complejo Asistencial de León.

**Introducción:** La transposición corregida de grandes vasos (TCGV) o "discordancia auriculo-ventricular y ventrículo-arterial" es una malformación cardíaca rara. Frecuentemente se asocia a otros defectos cardíacos y trastornos de la conducción como el bloqueo auriculo-ventricular (BAV), siendo excepcional la aparición de taquiarritmias.

**Caso Clínico:** Recién varón de 36 semanas de gestación diagnosticado en ecografía prenatal de TCGV sin malformaciones cardíacas asociadas. Nace mediante cesárea urgente por pre-eclampsia materna. Peso RN: 3.123 gr. *Exploración física:* normal. ECG: ritmo sinusal (RS) con ausencia de bloques. Radiografía de tórax: ensanchamiento mediastínico, borde cardíaco izquierdo con morfología de ventrículo derecho; vascularización pulmonar normal. Ecocardio-Doppler: confirma diagnóstico prenatal. A las 48 horas de vida presenta taquicardia paroxística supraventricular (TPSV) con frecuencia cardíaca superior a 300 l.p.m sin repercusión hemodinámica, que revierte tras administración de 4 dosis de Adenosina i.v y posterior mantenimiento con Digoxina i.v. A las 24 horas aparece nueva crisis de TPSV por lo que se instaura tratamiento con Flecainida i.v permaneciendo asintomático en RS. Al alta presenta exploración física y ECG normales, manteniendo tratamiento con Flecainida por vía oral.

**Discusión:** La TCGV representa el 1-2% de las cardiopatías congénitas, siendo excepcional la ausencia de otros defectos como CIV, Estenosis Pulmonar o malformaciones tricuspídeas. Es frecuente la asociación a BAV en el período neonatal o evolutivamente, siendo menos probable la aparición de otros trastornos del ritmo como la TPSV. Cuando aparece, el tratamiento de elección es la Adenosina y mantenimiento con Digoxina; aunque, entre otras opciones terapéuticas, se puede ensayar la Flecainida y en última instancia la ablación con radiofrecuencia de vías accesorias. A largo plazo puede aparecer fracaso ventricular derecho, incompetencia tricuspídea o insuficiencia coronaria.

### P1042

#### CONVULSIONES NEONATALES. MANEJO EN UN HOSPITAL COMARCAL

Natalia González Alonso, José Manuel Martín Morales, Nathalie Carreira Sande, M<sup>a</sup> Áurea Rodríguez Blanco, Gerardo Suárez Otero, Jorge Pons García  
Fundación Pública Hospital da Barbanza (A Coruña).

**Introducción:** La dificultad del manejo de las convulsiones del recién nacido en un Hospital comarcal reside en decidir cuales no precisan ser trasladadas y cuales sí.

**Caso 1:** Neonato de 4 días con episodios inferiores a un minuto de duración de mirada fija, rigidez de miembros y cuello, seguido de movimientos clónicos de cabeza y brazos. Antecedentes de convulsiones neonatales familiares benignas. Tratado con fenobarbital oral con desaparición de las crisis. *Diagnóstico:* Convulsiones familiares benignas.

**Caso 2:** Neonato de 19 días con convulsión clónica de hemi-cuerpo izquierdo tras 12 horas de ayuno. Hipoglucemia, con buena respuesta a glucosa oral. Posteriormente acude por somnolencia, objetivándose hiperglucemia y nueva crisis clónica de miembro superior izquierdo decidiéndose su traslado. *Diagnóstico:* Glucogenosis tipo 1 A.

**Caso 3:** Neonato de 9 días con varios episodios de movimientos clónicos de los cuatro miembros con movimientos oculares. Calcio total de 6,9 mg/dl, y calcio iónico de 0,33. Las crisis cedieron tras la administración de calcio. *Diagnóstico:* Hipocalcemia por hipoparatiroidismo transitorio. Catch-22.

**Caso 4:** Neonato de 28 días con varias crisis de cianosis e hipertonia generalizadas, desconexión del medio y parada respiratoria que requiere ventilación durante 2 minutos. Glucemia, EAB y calcio normales. Traslado. *Diagnóstico:* Déficit de transportador de glucosa tipo 1.

**Caso 5:** Neonato de 10 minutos que presenta convulsión generalizada con hipertonia de tronco y extremidades y cianosis central, que cede tras administrar fenobarbital. Posteriormente depresión respiratoria precisando intubación y ventilación mecánica. Traslado. Determinación de tóxicos: mepivacaína positiva en sangre y orina. *Diagnóstico:* Convulsión neonatal precoz en relación a administración accidental de mepivacaína.

**Discusión:** Las convulsiones neonatales constituyen una urgencia dado que pueden conducir a daño cerebral importante. Determinar precozmente la etiología de las crisis convulsivas neonatales permite el tratamiento de fondo lo cual es fundamental en el pronóstico neurológico. El manejo en un Hospital comarcal se ve limitado por el acceso a pruebas complementarias y posibilidades terapéuticas.

### P1043

#### ANEMIA FERROPÉNICA GRAVE EN EDAD ESCOLAR: ¿QUÉ DEBEMOS SOSPECHAR?

M<sup>a</sup> Áurea Rodríguez Blanco, Nathalie Carreira Sande, José Manuel Martín Morales, Natalia González Alonso  
Fundación Pública Hospital da Barbanza (A Coruña).

**Introducción:** El déficit de hierro es la causa más frecuente de anemia en la infancia. Durante la adolescencia los incrementos en las necesidades se enfrentan con frecuencia con una dieta inadecuada. El tratamiento con hierro oral se debe administrar tan pronto se haya detectado la anemia.

**Casos clínicos:** *Caso 1:* Niña de 8 años, sin antecedentes de interés, con cansancio de varios meses de evolución. Destaca en la exploración física palidez mucocutánea y soplo sistólico. Hb 4,9 g/dl, Hto. 17,2%, VCM 46,6 fl. Hierro 19 ug/dl, transferrina 479 mg/dl, ferritina 0 ng/ml, IST 3%. Interrogando a la familia sobre la dieta se observa un déficit marcado en el aporte de hierro, dado que se compone exclusivamente de cereales, huevos y lácteos. Ante la sospecha de anemia ferropénica de probable origen carencial, se limita el estudio a análisis completo de sangre y estudio de heces, siendo los resultados normales. Se decide tratamiento con sulfato ferroso oral y reeducación dietética con excelente evolución siendo la Hb de 11,9 g/dl al mes y medio del alta hospitalaria. *Caso 2:* Varón de 14 años, sin antecedentes de interés, con cansancio de un año de evolución que limita su actividad habitual en los últimos días. Recibe una dieta variada adecuada. Destaca en la exploración física palidez mucocutánea y soplo sistólico. Hb 5,2 g/dl, Hto. 22,1%, VCM 54,1 fl. Frotis de sangre periférica: anisocitosis e hipocromía intensas. Hierro 8 ug/dl, transferrina 305 mg/dl, ferritina 0 ng/ml, IST 1,9%. Bioquímica, serologías virales, cortisol en sangre y orina, sangre oculta en heces, digestión en heces, coprocultivo y parásitos en heces, rx de tórax, endoscopia digestiva alta, biopsia duodenal, colonoscopia, biopsia ileal, gammagrafía de mucosa gástrica ectópica, ecografía abdominal, TAC toraco-abdominal y tránsito intestinal normales excepto el tránsito intestinal donde se observa una hiperplasia nodular linfoide. Tratamiento con sulfato ferroso oral con buena tolerancia. A los dos meses, presenta Hb 12,9 g/dl y está asintomático.

**Discusión y conclusiones:** La realización de una historia clínica con especial atención a los hábitos dietéticos puede ser la clave diagnóstica ante un paciente con AF en edad escolar. La hiperplasia nodular linfoide, entidad frecuente en adolescentes, puede originar sangrados gastrointestinales y secundariamente anemia. La administración oral de sulfato ferroso constituye un tratamiento eficaz y barato.

## P1044 SÍNDROME DE MORSIER: DIAGNÓSTICO EN ÉPOCA NEONATAL

Rosa Briones Pascual, Carlos Roca Ruiz, Estefanía Martín Álvarez, María Isabel Pérez Pérez, María Aurora Mesas Arostegui, Alejandro Ramírez Arredondo

Hospital Materno Infantil. Hospital Universitario Virgen de las Nieves, Granada.

**Introducción:** La displasia septo-óptica o Síndrome de Morsier, consiste en la tríada: hipoplasia óptica, malformaciones cerebrales de línea media y disfunción hipotálamo-hipofisaria. Se manifiesta habitualmente como baja o nula agudeza visual, nistagmo y/o convulsión de aparición progresiva durante el desarrollo neurológico. El hipopituitarismo aparece en un 25% de casos y se puede manifestar en la etapa neonatal o más tardíamente. Su diagnóstico definitivo precisa pruebas de neuroimagen y estudios hormonales.

**Caso clínico:** Recién nacida de 37 semanas, peso 3.100 g; en ecografía fetal se ve dilatación ventricular cerebral severa; por tanto se realiza RMN prenatal: ventrículomegalia moderada, colpocefalia, dilatación de astas occipitales de ventrículos laterales y agenesia de septum pellucidum. A las 48 horas de vida presenta hipoglucemias persistentes pese a aportes intravenosos de glucosa, ictericia mantenida tras fototerapia y colestasis. Asocia

mala tolerancia alimentaria junto a rinitis. *Antecedentes:* no factores de riesgo obstétrico-neonatales; Apgar 9/9, reanimación I. *Exploración física:* no rasgos dismórficos. Tono, reactividad y reflejos normales. *Pruebas complementarias al nacimiento:* Hemograma y bioquímica normales, en posteriores controles: hiperbilirrubinemia conjugada, con aumento de la GGT, FA y LDH. Cultivos y serologías negativos. Estudio hormonal: ACTH, Cortisol basal y libre urinario disminuidos, TSH: normal con posterior elevación, FT3, FT4 y GH normales. Estudio metabólico normal. Ecografía Transfontanelar: dilatación astas anteriores. RMN postnatal compatible con displasia septo-óptica. Fondo de ojo: hipoplasia de ambos nervios ópticos. *Evolución:* se instaura tratamiento sustitutivo con hidrocortisona y levotiroxina, presentando mejoría de su sintomatología. Tras el alta la paciente presenta un desarrollo pondoestatural adecuado y corrección de las alteraciones hormonales con el tratamiento.

**Conclusiones:** Esta patología es poco frecuente y no se suele diagnosticar en periodo neonatal, con el consecuente riesgo de muerte o daño cerebral, así como las consecuencias nefastas del déficit hormonal. Queremos resaltar la importancia de su sospecha clínica precoz ya que tanto su diagnóstico como su tratamiento son posibles, y las ventajas de los mismos son evidentes.

## P1045 NEUMATOCELES E INFECCIÓN POR PSEUDOMONA AERUGINOSA EN PERIODO NEONATAL. A PROPÓSITO DE UN CASO

Vanessa Esteban Cantó, Caridad Tapia Collados, Raúl Silvestre Beneyto, Bartolomé Jiménez Cobo  
Hospital General Universitario, Alicante.

**Antecedentes y objetivos:** presentación de neumatoceles como complicación de sepsis tardía/bronconeumonía por Pseudomona aeruginosa en un pretérmino.

**Métodos:** Recién nacido pretérmino (24 + 5 semanas/720 gramos). 2º gemelo. Parto eutócico, sospecha corioamnionitis. Apgar 6/7. Ventilación mecánica desde el nacimiento. EMH grado II-III. 2 dosis Surfactante. DAP tratado con Ibuprofeno sin éxito, intervenido a los 11 días. Íleo meconial resuelto con enemas. A los 14 días inicia deterioro clínico y empeoramiento respiratorio. En analítica presenta leucocitosis, trombocitopenia y aumento de reactantes de fase aguda y en Rx torax imágenes condensativas en ambos pulmones, sobre todo en derecho. Ante la sospecha de sepsis tardía-bronconeumonía se inicia, previa extracción de cultivos, tratamiento con Cefotaxima y Vancomicina, que se sustituye por Meropenem 4 días después ante hemocultivo y cultivo de aspirado bronquial positivos a Pseudomona Aeruginosa. En los primeros días precisó soporte inotrópico, gammaglobulinas IV, transfusión de concentrado de hemáties y plaquetas, ventilación de alta frecuencia.

**Resultados:** El Meropenem se suspendió tras 14 días de tratamiento, con normalización clínica y analítica en ese periodo. En controles radiológicos, a partir de los 12 días desde el proceso agudo, aparecen imágenes quísticas/bullosas en ambos pulmones, compatibles con neumatoceles. Evoluciona satisfactoriamente, sin sintomatología secundaria a los mismos, pudiendo ser extubado a los 43 días de vida.

**Conclusiones:** Los neumatoceles son una complicación poco frecuente en periodo neonatal. Se han descrito sobre todo en

relación a infecciones pulmonares por *Estafilococo aureus*, aunque también por otros muchos gérmenes. Su frecuencia en infecciones por *pseudomona aeruginosa* es escasa (solo 2 casos publicados en la bibliografía consultada). La aparición suele ser tardía en relación al inicio de la infección, en fase de resolución. Generalmente evolucionan de forma satisfactoria sin precisar tratamiento específico, únicamente el del proceso subyacente, aunque pueden aparecer complicaciones, como sobreinfección o neumotorax. Las imágenes quísticas pueden persistir semanas o meses, pero suelen acabar resolviéndose espontáneamente.

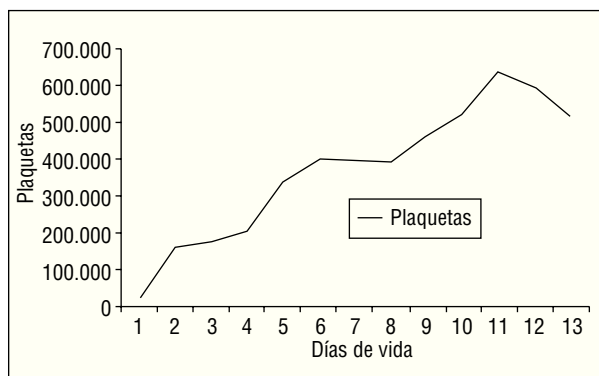
### P1046 TROMBOPENIA NEONATAL ALOINMUNE (TNA): RENDIMIENTO EXCEPCIONAL DE UNA TRANSFUSIÓN PLAQUETAR DE DONANTE NO COMPATIBLE

Elena Cubells García, Sara Izquierdo, Alicia Coret Sinisterra, Ana Ledo García, M. Pilar Sáenz González, Máximo Vento Torres  
Hospital Universitario La Fe, Valencia.

**Antecedentes y objetivos:** La TNA se produce por la formación de anticuerpos maternos frente a antígeno plaquetares fetales. Un 95% se deben a la aloinmunización de madres HPA-1 a negativas. Dada la ausencia de cribado neonatal, su aparición se produce de forma brusca e inesperada. El tratamiento teóricamente indicado es la transfusión de plaquetas HPA-1 a negativas. Se valora la respuesta excepcional a una transfusión única de donante aleatorio.

**Caso clínico:** Varón de 34 semanas nacido por cesárea urgente por hidrocefalia tetraventricular 2ª a hemorragia masiva. Se trata de una 3ª gestación de curso impecable y sin antecedentes previos.

**Resultados:** En la exploración: perímetro craneal  $P > 97\%$  y recuento plaquetar 20.000  $\text{mm}^3$ . **Ecografía:** hemorragia intraparenquimatosa parieto-occipital izquierda e hidrocefalia tetraventricular. Genotipo plaquetar materno: HPA-1b1b; genotipo padre: HPA-1a1a. Anticuerpos plaquetares maternos (ELISA) + frente a glicoproteína plaquetaria IIb/IIIa (especificidad anti HPA1a). Recuento post-transfusional (día 1) 158.000  $\text{mm}^3$  con controles posteriores estables (ver figura)



**Conclusiones:** 1) La transfusión de donante aleatorio es una estrategia apropiada en ausencia de plaquetas compatibles. 2) Sería deseable unificar algoritmos de tratamiento y 3) profundizar en el estudio fisiopatológico para confeccionar un programa futuro de screening.

### P1047 COMPLICACIONES TRAS CIRUGÍA CARDIACA EN PERIODO NEONATAL

Ignacio Iglesias Serrano, Cristina Marimón Blanch, Fátima Camba Longueira, Ignasi Barber Martínez de la Torre, Carlos Martín, Salvador Salcedo Abizanda  
Hospital Materno Infantil Vall d'Hebrón, Barcelona.

**Antecedentes y objetivos:** Las cardiopatías congénitas complejas que precisan corrección quirúrgica precoz suponen un reto tanto al equipo quirúrgico como al pediátrico que supervisan los cuidados de estos pacientes, dada la multitud de complicaciones que pueden presentar en el periodo postoperatorio. Presentamos el caso de una paciente con colapso pulmonar secundario a compresión bronquial por estructura vascular anómala.

**Métodos:** Recién nacida a término con peso adecuado al nacimiento, y diagnóstico prenatal de atresia pulmonar y comunicación interventricular (CIV), con circulación pulmonar dependiente de MAPCA (Major Aorto-Pulmonary Collateral Arteries). Se realizó corrección quirúrgica a las 3 semanas de vida, con cierre de CIV, ligadura de la fístula sistémica-pulmonar y conexión de la arteria pulmonar al ventrículo derecho mediante parche de pericardio. Presentó arritmias, hipertensión pulmonar y shock cardiogénico durante el postoperatorio inmediato. Desde las 48 horas siguientes a la cirugía presentó un aumento de densidad radiológica sin pérdida de volumen en el lóbulo superior derecho (LSD), persistente a pesar de tratamiento antibiótico de amplio espectro. Se realizó fibrobroncoscopia para descartar atelectasia como complicación de la cirugía cardiaca; en ella se observó colapso total extrínseco del bronquio del LSD por estructura pulsátil. Tras comprobar mediante angioTC que la compresión era causada por la MAPCA, se reintervino quirúrgicamente para seccionar dicha estructura y liberar al bronquio de la compresión externa, mejorando durante las semanas siguientes la imagen radiológica de colapso del LSD.

**Resultados:** Se presenta la evolución radiológica desde la sospecha de la complicación pulmonar hasta su diagnóstico y posterior resolución, con imágenes de la endoscopia en las que se comprueba el origen extrínseco del colapso bronquial.

**Conclusión:** La compresión del árbol traqueo-bronquial por estructuras vasculares es una complicación poco frecuente aunque bien conocida de la cirugía de las cardiopatías congénitas, y por tanto se debe mantener dentro del diagnóstico diferencial de todo empeoramiento respiratorio con colapso pulmonar tras una cirugía cardiaca.

### P1048 ANOMALÍA DE EBSTEIN. A PROPÓSITO DE UN CASO NEONATAL DE EVOLUCIÓN FATAL

Maidier Leunda Iruretagoyena, Miren Apilánez Urquiola, Aiora Arrizabalaga Van Remoortere, Vanesa Cancela Muñiz, Itziar Sota Busselo, María Ángeles Izquierdo Riezu  
Servicio de Pediatría del Hospital Donostia, San Sebastián (Guipúzcoa).

**Objetivo:** Presentar un caso de un recién nacido con anomalía de Ebstein que cursó con arritmias poco frecuentes de evolución fatal. **Antecedentes:** embarazo controlado. Taquicardia fetal 24 horas previas al parto que no responde al tratamiento ma-

terno con flecainida por lo que se induce el parto en semana 39 + 6 de gestación. Resto sin interés.

**Caso clínico:** Recién nacido varón que ingresa en la unidad de cuidados intensivos neonatales por taquicardia fetal diagnosticada prenatalmente. *Exploración:* peso 3.500 g (P50-75), talla 53 cm (P > 90), PC 38 cm (P > 90), FC 265 lpm, FR 60 rpm, TA 62/37 mmHg, TA 36,2°C, Sat.O<sub>2</sub>: 95% a FiO<sub>2</sub> 0,21. Palidez cutánea. AC: taquicardia. Resto normal. *ECG al ingreso:* taquicardia supraventricular por reentrada que cede con adenosina iv, se inicia tratamiento de mantenimiento con propafenona oral a 10 mg/kg/día. En la ecocardiografía se constata anomalía de Ebstein con insuficiencia tricúspide (IT) moderada e hipertensión pulmonar (HTP). A las pocas horas de ingreso, presenta hipoxia por HTP con shunt derecha-izquierda precisando intubación, conexión a ventilación mecánica y administración de óxido nítrico inhalado con buena evolución inicial. El 2º día de ingreso presenta bradicardia sintomática con hipoxia e hipotensión, objetivándose en el ECG bloqueo aurículo-ventricular de 2º tipo II con frecuencia cardíaca entorno a 60 lpm. Se inicia tratamiento con isoproterenol y RCP; mejoría inicial, se organiza traslado al centro de referencia para la colocación de marcapasos pero a las 4 horas presenta taquicardia ventricular sin pulso alterando con el bloqueo que no revierte falleciendo a las 67 horas de vida.

**Comentarios:** La anomalía de Ebstein de la válvula tricúspide su incidencia es de 1/50.000-200.000, presentando una alta morbi-mortalidad neonatal en casos sintomáticos (debido a IT y disfunción denticular) (20-40%), falleciendo el 50% a los 5 años. Las arritmias son frecuentes en la adolescencia y cursan con buen pronóstico. Creemos de interés presentar este caso por su rareza y además añadir el hecho de que la propafenona aunque utilizada ampliamente en nuestro medio y a dosis más altas pudo haber contribuido en la génesis de las arritmias.

## P1049 SEGUIMIENTO POSTNATAL DE LA ECTASIA PIÉLICA. NUESTRA EXPERIENCIA DURANTE UN AÑO

Francisco Javier Salas Salguero, Marta Ruiz de Valbuena Maiz, José Luis Cuevas Cervera, Lourdes Muñoz Núñez, Salud Luna Lagares, Susana Soldevilla Pérez, Joaquín Ortiz Tardío  
Servicio de Pediatría y Servicio de Obstetricia y Ginecología del Hospital del S.A.S. de Jerez de la Frontera, Cádiz.

**Introducción:** Las pielectasias diagnosticadas durante el periodo prenatal o neonatal continúan constituyendo un tema controvertido en cuanto al manejo y seguimiento de estos pacientes. En la literatura podemos encontrar protocolos y guías de manejo con mayor o menor grado de agresividad en el diagnóstico y seguimiento. El objetivo de este estudio es aportar nuestros datos epidemiológicos durante un año y nuestra experiencia en cuanto a resultados tras el seguimiento realizado.

**Material y métodos:** Realizamos un estudio retrospectivo de un año de duración entre el 1 de Junio de 2006 y 31 de Mayo de 2007, en el que incluimos todos los partos realizados en nuestro hospital, analizando la historia obstétrica para recoger los diagnósticos prenatales de pielectasia. También se obtuvieron los diagnósticos de pielectasia entre los neonatos ingresados. Revisamos todas las historias analizando sexo, grado de pielectasia, localización, evolución, CUMS y gammagrafías. Consideramos patología relevante hidronefrosis, RVU > grado 3, estenosis de las vías urinarias y pielonefritis.

**Resultados:** Tuvimos 3.812 partos, de los cuales se diagnosticaron 91 ectasias piélicas, lo que supone una incidencia de diagnóstico global de 2,4%, de la cual, un 1% corresponde a las diagnosticadas en periodo prenatal y un 1,4% las diagnosticadas en periodo neonatal. Observamos un predominio en varones con una proporción 2/1 respecto al sexo femenino. Se diagnosticaron como patología relevante un 17,5%, leve un 74,7%, y diagnósticos prenatales sin confirmación posterior un 7,6%. Dentro de la patología relevante (16 casos), el 75% tenía una pielectasia grado 3-4. Sólo 4 casos con grado 1-2 desarrollaron patología relevante, dos se debían a estenosis de vías, uno a RVU grado 4-5 y un caso de pielonefritis sin RVU.

**Conclusiones:** 1) La ectasia piélica de diagnóstico prenatal o neonatal tiene una incidencia de un 2,4% en nuestro medio. 2) Encontramos una proporción 2/1 entre sexo masculino y femenino. 3) Existe una correlación positiva entre pielectasias de grado 3-4 y mayor frecuencia de patología relevante. 4) Basándonos en nuestra experiencia, los métodos diagnósticos agresivos se deben considerar en ectasias piélicas de grado 3-4. 5) Consideramos necesario la realización de estudios más amplios para un consenso definitivo en cuanto al manejo de las pielectasias.

## P1050 TRASTORNO DEL CICLO DE LA UREA DE PRESENTACIÓN NEONATAL

Nayra Carmona Cedrés, Mónica Ruiz Pons,  
Lorenzo Martín Fumero, Alicia Herminia Callejón Callejón  
Hospital Universitario Ntra. Sra. de Candelaria, Santa Cruz de Tenerife.

**Introducción:** El ciclo de la urea es la ruta metabólica mediante la cual se excreta el nitrógeno procedente de la dieta. Cualquier bloqueo en este ciclo va a dar lugar al acúmulo de amonio que es tóxico para el ser humano, principalmente para el cerebro.

**Casos clínicos:** *Presentación clínica:* Se trata de dos neonatos a término, previamente asintomáticos, sin antecedentes familiares, obstétricos ni perinatales a destacar, que remiten desde otro centro hospitalario, por cuadro que se inicia a las 48 horas de vida consistente en rechazo de la alimentación, letargia e hipotonía. *Evolución y tratamiento:* Tras estabilización hemodinámica se instaura antibioterapia de amplio espectro bajo la sospecha de sepsis neonatal precoz. Pese a ello presentan un empeoramiento del estado general. Se amplían los estudios de laboratorio obteniéndose altos niveles de amonio en sangre (1.096 y 1.542 mcmol/L). Ante la sospecha de trastorno del ciclo de la urea se inicia tratamiento pertinente (restricción proteica, benzoato sódico, arginina, carnitina y hemofiltración) a pesar de lo cual presentan deterioro progresivo y éxitus. Los diagnósticos finales fueron de Citrulinemia y Déficit de NAGS o CPS.

**Discusión:** 1) Los trastornos del ciclo de la urea de comienzo agudo neonatal se presentan como un cuadro neurológico tipo intoxicación que pueden evolucionar a éxitus si no se instaura un tratamiento específico precoz. 2) Dado que la respuesta clínica del recién nacido es limitada e inespecífica deberemos bajar la posibilidad de un Error Innato del Metabolismo ante un neonato fruto de un embarazo y parto normal, que presenta un deterioro inexplicable, tras un periodo asintomático. 3) La falta de métodos específicos de laboratorio en nuestra comunidad

(como la cuantificación de aminoácidos) dificulta y retrasa el diagnóstico y tratamiento de este tipo de patologías con alta morbi-mortalidad.

### P1051

#### FRACTURA - HUNDIMIENTO CRANEAL CONGÉNITO. A PROPÓSITO DE UN CASO

Cristina Fernández Carbonell, Miriam Romero Gómez, Pedro J. Muñoz Álvarez

Hospital General Universitario, Alicante.

**Introducción:** Las fracturas con hundimiento craneal congénitas, también conocidas como en "pelota de ping-pong", son un proceso poco frecuente de etiología desconocida. Su incidencia es mayor en la población negra africana. Aunque se ha descrito su aparición tras caída accidental o traumatismo directo sobre el vientre materno, en la mayoría de casos no se evidencian antecedentes traumáticos ni partos instrumentados que puedan justificarlas. Nosotros presentamos el caso de un recién nacido, 1º gemelo de gestación múltiple, con hundimiento parietal congénito sin causa traumática aparente.

**Caso clínico:** Se trata de un recién nacido a término (38 + 3 sg), de peso adecuado (2.860 gr), producto de gestación gemelar conseguida por FIV. No antecedentes familiares de interés ni patología gestacional salvo CIR del 2º gemelo. Cesárea electiva por gemelar con presentación cefálica del primer gemelo y podálica del segundo. Nace 1º gemelo con apgar 9/10. A la exploración destaca hundimiento parietal derecho, sin edema ni hematoma, de 3 x 4 cm de diámetro y aproximadamente 1 cm de profundidad. No presenta otros signos dismórficos y el resto de la exploración, incluida la neurológica, es normal. Se realiza TAC craneal a las 48h de vida descartándose afectación parenquimatosa y hemorragia intracraneal. Se mantiene actitud expectante con buena evolución.

**Discusión:** El tratamiento de las fracturas-hundimiento congénitas sigue siendo un motivo de controversia. La mayoría de autores recomiendan actitud conservadora si no hay antecedentes claros de traumatismo previo, si el hundimiento es menor de 2 cm, la exploración neurológica es normal y no se acompaña de hematoma o edema local. Aunque se han descrito buenos resultados con métodos de reducción manual (extracción con bomba sacaleches, ventosa o presión digital de los bordes de fractura), la mayoría de autores abogan por la intervención quirúrgica, dada la sencillez de la técnica, cuando las condiciones no son favorables o no se resuelve espontáneamente. En cualquier caso, el pronóstico es muy bueno y la mayoría de publicaciones refieren su resolución en un periodo de 6-12 meses sin complicaciones o secuelas.

### P1052

#### HIPOTONÍA NEONATAL COMO FORMA DE PRESENTACIÓN DEL SÍNDROME DE PRADER WILLI

María Morán Poladura, Cristina María Suarez Castañón, M. Nuria Fernández González, M. Ángeles Montemayor Rubio, Javier Melgar Pérez, María Fernández Díaz

Servicio de Pediatría del Hospital de Cabueñes, Gijón (Asturias).

La hipotonía neonatal siempre supone un reto diagnóstico, ya que su semiología en estos momentos iniciales es en ocasiones

poco expresiva y puede ser la primera manifestación de múltiples enfermedades.

**Caso clínico:** Recién nacido varón que ingresa a las 24 horas de vida por rechazo de tomas, hipotonía, soplo cardiaco y fenotipo peculiar. Antecedentes: gestación de 38 semanas, controlada. Parto por cesárea por sospecha de pérdida de bienestar fetal. Apgar 9/10. Padres sanos y una hermana sana. *Exploración:* marcada hipotonía cérvico-axial, orejas mal rotadas y de implantación baja, microrretrognatia y boca en carpa. Soplo sistólico grado I/VI en mesocardio. Resto aparentemente normal. Durante el ingreso disminuyeron de forma progresiva las dificultades que presentó al inicio para alimentarse. Se realizaron múltiples estudios complementarios evidenciándose una elevación de CPK, LDH y TSH con normalización posterior. También se realizaron ecografía cerebral y cardiaca, resonancia cerebral, electroencefalograma, electromiograma, cariotipo y aminoácidos en sangre y orina, siendo el resultado de todos ellos normal. Al alta, no se había modificado la hipotonía inicial y persistía un reflejo de presión disminuido, mejorando ligeramente la motilidad espontánea. Posteriormente fue controlado en la consulta de pediatría donde se ampliaron estudios, añadiendo un estudio genético para descartar Prader Willi, confirmando a los 4 meses de vida una microdelección de la región 15Q11-12 en el cromosoma de origen paterno. Se inició tratamiento rehabilitador siendo la evolución satisfactoria, con un desarrollo psicomotor normal a los 24 meses de edad. En la actualidad recibe tratamiento con hormona de crecimiento.

**Comentario:** Es importante considerar en el diagnóstico diferencial de la hipotonía neonatal el síndrome de Prader Willi. Se estima que su incidencia oscila en torno a 1 caso/15.000 recién nacidos vivos. Un diagnóstico precoz facilita el manejo de este síndrome, permitiéndonos realizar un seguimiento estrecho y multidisciplinar que consiga anticipar y paliar, en la medida de lo posible, los problemas físicos, conductuales y psicomotores de estos pacientes y proporcionar un correcto asesoramiento a la familia.

### P1053

#### SÍNDROME DE CELULITIS - ADENITIS NEONATAL POR STREPTOCOCCUS AGALACTIAE: PRESENTACIONES FACIAL E INGUINAL

Inmaculada Morales Bara, Xavier Bringué Espuny, Jordi Garcia Martí, Jordi Bosch Muñoz, Albana Puig Palau, Eduard Solé Mir

Servicio de Pediatría del Hospital Universitario Arnau de Vilanova, Vilanova (Lleida).

**Introducción:** A pesar de la instauración universal de medidas de profilaxis, Streptococcus Grupo B (SGB) continúa siendo una causa importante de infección en neonatos siendo el principal agente de sepsis y responsable de un porcentaje importante de infecciones focales. El síndrome celulitis-adenitis por SGB constituye una presentación infrecuente de infección tardía por este germen. Se caracteriza por presentar una lesión celulítica con adenopatías regionales. La localización más habitual es cervical o facial, siendo la inguinal excepcional. Puede coexistir bacteriemia en el 90% de los casos y afectación del sistema nervioso central (SNC) en un 33% y pueden ser subclínicas.

**Casos clínicos:** *Caso 1:* Niña de 29 días de vida, sin antecedentes de interés que consultó por fiebre de 4 horas de evolución seguida de aparición de placa eritematosa submandibular

acompañada de adenopatías submaxilares ipsilaterales. El hemocultivo resultó positivo para SGB. Cultivo de LCR y otros cultivos negativos. Se trató con Ampicilina y Cefotaxima durante 10 días, con desaparición de la lesión cutánea y adenopatías en 2 días. **Caso 2:** Niño de 30 días de vida, sin antecedentes de interés que presentó fiebre de 24 horas de evolución acompañada de una placa eritematosa, indurada de 6 cm en zona inguinal y cara anterior de muslo derecho junto a múltiples adenopatías regionales. El hemocultivo fué positivo para SGB. Se trató con ampicilina y cefotaxima, con desaparición de la lesión cutánea y las adenopatías en 8 días.

**Conclusiones:** En niños menores de 3 meses, ante la presencia de celulitis y adenitis regional, debemos considerar a SGB como agente etiológico y contemplar la posibilidad de bacteriemia y afectación del SNC, por lo que no debemos diferir la realización de hemocultivos y punción lumbar. La detección precoz de estas manifestaciones es de gran importancia para la adecuación de la antibioterapia, tanto en dosis como en duración.

## P1054

### ENFERMEDAD DE HIRSCHSPRUNG HEREDITARIA

Elena Vázquez Rodríguez, Agueda Molinos Quintana, José Antonio Millán Zamorano, Antonio Pérez Sánchez  
Hospital Universitario Virgen del Rocío, Sevilla.

**Introducción:** La enfermedad de Hirschsprung (EH) o megacolon agangliónico representa la principal causa genética de obstrucción intestinal funcional, siendo la forma esporádica la presentación habitual. En los casos hereditarios, los estudios previos de familias afectas hablan de una herencia autosómica dominante o recesiva con penetrancia reducida y predominio masculino. Presentamos un caso de EH hereditaria que afecta sólo a mujeres, con alta penetrancia y con un fenotipo clínico muy agresivo.

**Caso clínico:** Mujer que presenta obstrucción intestinal secundaria a megacolon agangliónico severo en las primeras 15 horas de vida. Requiere resección intestinal amplia con ileostomía de descarga, no consiguiendo en ningún momento peristalsis intestinal adecuada que permitiera el inicio de nutrición enteral, manifestando en los siguientes meses complicaciones severas como colestasis hepática y múltiples episodios de sepsis nosocomiales. Se evidenciaron los diagnósticos de riñón multiquístico derecho con anulación funcional completa, y malformación arterio-venosa cerebral con hemorragia en fosa posterior. En los antecedentes familiares, destacan: hermana de 4 años de edad con EH que precisó resección intestinal amplia; hermana fallecida con 6 días de vida por perforación intestinal y antecedente materno de aborto previo. El estudio genético familiar no ha sido concluyente.

**Discusión:** Se han descrito por el momento hasta 10 genes implicados en la etiología de EH, siendo el más relevante el proto-oncogén RET, que codifica el receptor tirosín-kinasa. Los antecedentes familiares pueden sugerir tanto la existencia de un fenotipo especialmente agresivo intrafamiliar, como la asociación a otras anomalías polimalformativas como las descritas en esta paciente; destacamos a su vez el hecho de existir un predominio femenino frente a la prevalencia claramente masculina de esta entidad patológica reflejada en estudios previos.

**Conclusiones:** La EH hereditaria se asocia con otras anomalías concomitantes graves. La especial morbimortalidad de esta patología en los miembros femeninos de esta familia, deja

abierto un debate acerca de la influencia de diversos factores genéticos sobre el grado de agresividad en la forma de presentación de la EH.

## P1055

### TROMBOCITOPENIA ALOINMUNE

Irene Garralda Torres, Amalia Ayeche Díaz, Ana Castroviejo Gandarias, Eva Rupérez García, Teresa Molins Castiella, Pedro José Polo Urtasun  
Servicio de Neonatología del Hospital Virgen del Camino, Pamplona (Navarra).

**Introducción:** La trombocitopenia aloinmune (TAI) se produce por anticuerpos (Ac) maternos frente a antígenos (Ag) plaquetares fetales heredados del padre, que pueden conducir a una trombocitopenia moderada o severa en el feto. La hemorragia intracraneal (HIC) es su consecuencia más grave y se presenta en 25% de los casos. Debido a la ausencia de cribado prenatal es una enfermedad infradiagnosticada.

**Caso:** Recién nacida (RN) con diagnóstico intraútero de hidrocefalia en la semana 35 que nació mediante cesárea electiva. En la exploración física del RN destacó macrocefalia y hematomas en extremidades. Se realizó analítica al ingreso que mostró trombocitopenia grave (9.000/ml) y ecografía cerebral que confirmó la presencia de HIC. Se descartó CID e infecciones congénitas. No existían antecedentes de trombocitopenia materna, ni enfermedades autoinmunes en la familia. Ante la sospecha de TAI se realizó estudio en el RN para detectar la presencia de Ac y estudio en la madre que confirmó la ausencia de Ag plaquetar. Preciso transfusión de plaquetas y gammaglobulinas. Fue necesaria colocación de un drenaje ventricular externo y posterior colocación de válvula de derivación. Actualmente presenta secuelas neurológicas por la HIC masiva sufrida intraútero.

**Conclusiones:** 1) La trombocitopenia severa o mantenida pueden ocasionar sangrado y deben ser estudiadas incluso en el recién nacido asintomático. Debe existir sospecha de TAI ante trombocitopenias severas o tras diagnosticar HIC. 2) Los Ag plaquetares se expresan a partir de la semana 16 de gestación, y los Ac maternos, de clase IgG, cruzan la placenta pudiendo producir clínica intraútero. 3) El diagnóstico precoz de este proceso puede permitir administrar un tratamiento eficaz basado en transfusión de plaquetas de fenotipo compatible (HPA negativas) o de inmunoglobulinas intravenosas. La transfusión de plaquetas maternas representa una opción frente a la falta de disponibilidad de plaquetas compatibles. 4) El tratamiento prenatal basado en transfusiones intraútero o gammaglobulinas disminuye el riesgo de HIC. Se debería realizar un cribado gestacional ante trombocitopenia neonatal, embarazo previo con TAI y en las hermanas de la gestante o ante HIC fetal con el fin de identificar a las mujeres HPA negativas.

## P1056

### INFECCIÓN POR ROTAVIRUS EN RECIÉN NACIDOS PRETÉRMINO

Neus Rodríguez Zaragoza, Adelaida Cardona Barberán, Alejandro Suwezda, Susana Janer Ortuño, Jaume Rosal Roig, Josep Merce Gratacòs  
Hospital de Tortosa Verge de la Cinta, Tarragona.

**Introducción:** En los últimos años han aumentado las infecciones por rotavirus en las unidades neonatales siendo una de

las principales causas de infección nosocomial viral. Presentamos 3 casos de infección neonatal ocurridos en nuestro servicio en época epidémica.

**Casos clínicos:** *Caso 1:* Prematura de 30 semanas, a los 30 días de vida presenta apneas, que precisan intubación y ventilación mecánica. Parámetros analíticos no sugestivos de sepsis. Presenta distensión abdominal, retenciones biliosas y Rx abdominal con edema de asas sugestivo de enterocolitis. Deposiciones sanguinolentas al cuarto día. Hemocultivo y coprocultivos negativos. Ag rotavirus en heces positivo. Evolución favorable a los 5 días. *Caso 2:* Prematuro de 31 + 5 semanas, a los 24 días de vida presenta apneas y bradicardias sin repercusión hemodinámica. Deposiciones normales. Analítica normal. Hemocultivo y coprocultivo negativos. Ag rotavirus en heces positivo. Evolución favorable a los 10 días. *Caso 3:* Prematuro de 33 + 5 semanas, a los 27 días de vida presenta clínica compatible con sepsis, leucocitosis y neutrofilia con aumento de PCR. Hemocultivo, coprocultivo y urocultivo negativos. A las 72 horas inicia vómitos y deposiciones líquidas verdosas autolimitadas en 3 días. Ag rotavirus positivo en heces.

**Comentarios:** 1) La infección por rotavirus en prematuros puede tener una presentación distinta a la clásica, deposiciones acuosas, y debe incluirse entre una amplia lista de diagnósticos diferenciales. 2) Las tres formas que observamos en nuestro servicio fueron sepsis, signos y síntomas neurológicos (apnea, bradicardia) y gastrointestinales (distensión abdominal, enterocolitis, vómitos, deposiciones sanguinolentas). 3) El control estricto de lavado de manos debe ser reforzado, tanto en el personal del hospital como en los visitantes.

## P1057

### ENTEROCOLITIS NECROTIZANTE ATÍPICA

Carla Escribano García, David González Jiménez,

Raquel Blanco Lago, Rosa P. Arias Llorente,

Belén Fernández Colomer, Manuel Díaz Blanco

Servicio de Neonatología y Servicio de Cirugía Infantil del Hospital Universitario Central de Asturias, Oviedo (Asturias).

**Introducción:** La enterocolitis necrotizante es una grave enfermedad que afecta de forma predominante a prematuros. Supone una urgencia quirúrgica neonatal. Parece ser el resultado de múltiples factores que se asocian en un huésped predispuesto.

**Objetivo:** Describir dos casos atípicos tanto en su presentación como en la evolución. *Antecedentes personales:* Gestación gemelar de 34 semanas controlada y bien tolerada. Trasfusión feto-fetal durante el embarazo. Parto prematuro espontáneo por corioamnionitis materna.

**Caso clínico 1:** 1ª gemela. Receptora de la transfusión feto-fetal. Presenta policitemia neonatal (Hcto 62%). A las 72 horas de vida se aprecia empeoramiento del estado general con intolerancia alimentaria, distensión abdominal y heces con sangre. *Rx abdominal:* dilatación llamativa de asas, neumatosis intestinal y aire en porta. Ante clínica y radiología compatibles con enterocolitis necrotizante, es derivada a nuestro centro para valoración por C. Infantil. Recibe antibioterapia con ampicilina, gentamicina y clindamicina. A las 48 horas de ingreso es intervenida realizándose una resección de ileon terminal, colon ascendente y 2/3 de colon trasverso. Hemocultivo positivo para *Escherichia coli* multisensible.

**Caso clínico 2:** 2ª gemela. Donante. Se aprecia anemia al nacimiento (hemoglobina 9,1 g/dl). El 6º día de vida comienza con

distensión abdominal progresiva y realiza deposiciones con sangre. Se inicia en ese momento la misma antibioterapia que en el caso anterior. Rx abdominal: marcada distensión de asas con neumatosis en ángulo esplénico. Precisa cirugía al 8º día de ingreso por empeoramiento de la paciente realizándose una resección de ileon terminal, colon ascendente y 1/3 de colon trasverso. Hemocultivo positivo para *Escherichia coli* multisensible.

**Conclusiones:** Es un cuadro atípico tanto por lo precoz de su presentación como por la evolución tórpida de ambos casos, precisando ambos cirugía. La prematuridad asociada a la corioamnionitis materna y a la transfusión feto-fetal pudieron ser los factores desencadenantes. Tanto la anemia como la policitemia, secundarias a la transfusión, pueden producir isquemia intestinal siendo esto un desencadenante posterior de la necrosis de la pared intestinal.

## NEUROLOGÍA

### Zona Póster (Planta Baja)

#### P1058

#### MIELITIS TRANSVERSA. UNA CAUSA INFRECUENTE DE PARÁLISIS AGUDA EN LA INFANCIA

Alejandro Ramírez Arredondo, María Isabel Pérez Pérez,

Raquel Angulo González de Lara, Rosa Briones Pascual,

María Aurora Mesas Arostegui, Catalina González Hervás

Hospital Materno Infantil. Hospital Universitario Virgen de las Nieves, Granada.

**Introducción:** La mielitis transversa es un trastorno inflamatorio focal de la médula espinal. Los primeros síntomas suelen ser debilidad y parestesias de MMII. Posteriormente se produce una parálisis flácida progresiva.

**Caso clínico:** *Anamnesis:* Niña de 3 años derivada de hospital comarcal, que presenta debilidad muscular progresiva, ascendente, de 24 horas de evolución. *Antecedentes personales:* TCE mínimo hacía 3 meses. *Antecedentes familiares:* padre infectado por el VIH. *Exploración física:* PINLA, MOEC, voz débil y bitonal; tetraplejía flácida severa y simétrica; ROT todos abolidos, salvo el estilorrádial derecho; sensibilidad dolorosa, discriminativa y posicional abolidas por debajo del cuello; control esfínteres no valorable por sondaje vesical. *Pruebas complementarias:* hemograma y bioquímica sanguínea normales (CPK normal); punción lumbar: 250 células, proteínas 90,8 mg/dL, glucosa 60 mg/dL, IgG 3,69 mg/dL, bandas oligoclonales negativas. EMG (24 horas) sin alteraciones. RMN craneal: no se observan hallazgos de significación patológica. Serología *mycoplasma pneumoniae* positiva. *Evolución:* se inicia tratamiento con inmunoglobulinas iv ante la sospecha diagnóstica inicial de síndrome de Guillain-Barré. Nueva RMN a las 48 horas, dada la importante afección sensitiva con nivel y ausencia afectación pares craneales. En la nueva exploración se observa engrosamiento fusiforme medular cervical. Con el diagnóstico de mielitis transversa se instaura tratamiento con pulsos de corticoides, con posterior descenso gradual. A partir del 5º pulso se aprecia mejoría de la voz. A los 18 días inicia movilidad espontánea de los dedos del pie izquierdo y hombros. En el momento de alta era prácticamente completa la recuperación de los MMSS.

**Comentario:** Las parálisis flácidas en pediatría pueden tener muchas causas distintas. El síndrome de Guillain-Barré es la causa más frecuente en nuestro medio, aunque no la única; siendo fundamental la exploración clínica para hacer un enfoque diagnóstico adecuado. La mielitis transversa es una causa infrecuente, que precisa para la confirmación diagnóstica la realización de RMN ante clínica compatible; pudiendo ser normal inicialmente hasta en el 50% de los casos.

## P1059 ENCEFALOMIELITIS AGUDA HEMORRÁGICA

Margarita Escudero Lirio, Lourdes Rodríguez Romero, M<sup>a</sup> Elena Arce Portillo, Beatriz Muñoz Cabello, Marcos Madruga Garrido, Miguel M. Rufo Campos

Servicio de Neuropediatría del Hospital Universitario Virgen del Rocío, Sevilla.

**Introducción:** La encefalomiélitis aguda hemorrágica (AHME) es una enfermedad altamente infrecuente en la edad pediátrica. Desde su descripción en 1941 por Hurst, han sido publicados menos de 10 casos en la edad pediátrica, la mayoría de ellos con evolución fulminante. Se caracteriza por una desmielinización hemorrágica aguda rápidamente progresiva, usualmente postinfecciosa, con pronóstico infausto en la mayoría de los casos.

**Caso clínico:** Varón de 15 meses con el antecedente de vacunación con la triple vírica en la semana previa, que consulta por episodio de crisis convulsivas en un contexto febril, y con letargia. Ante la sospecha de meningoencefalitis se realiza punción lumbar y se instaura tratamiento antibiótico y aciclovir. En LCR se aprecia pleocitosis con predominio de PMN. El EEG orientando en un principio a una etiología herpética presenta posteriormente disminución de la actividad de base cerebral. En días posteriores comienza con hemiparesia izquierda, estrabismo convergente y disminución fluctuante del nivel de consciencia. En la TC se aprecia afectación parcheada en ambos hemisferios con disminución de la densidad a nivel de la sustancia blanca, principalmente subcortical, a nivel de lóbulos frontal, parietal y temporal respetando en su mayor parte la corteza y presentando algunos focos hemorrágicos. En la RM se aprecia en T2 y FLAIR lesiones hipertensas bilaterales en sustancia blanca a nivel frontal, parietal y occipital, con poca afectación de la corteza, y focos hemorrágicos. Ante estos hallazgos se realiza el diagnóstico de AHME y se instaura tratamiento con metilprednisolona a altas dosis así como con una dosis de inmunoglobulina G, ambas intravenosas. Tras su administración comienza con una mejoría clínica, objetivándose a las dos semanas del alta como secuelas cierta desconexión del medio e hiperlordosis en la deambulación.

**Conclusiones:** Destacar la importancia de una sospecha clínica precoz puesto que el pronóstico y posibles secuelas vendrán condicionados por la rápida instauración del tratamiento.

## P1060 PACIENTE CON ATAXIA, OFTALMOPARESIA Y ARREFLEXIA SÚBITA

Inés Vergara Pérez, Javier Lumberras Fernández, Fernando Gómez Sáez, Fernando Mateos Beato, Rogelio Simón de las Heras, Ana Camacho Salas  
Sección de Neurología Infantil del Hospital Universitario 12 de Octubre, Madrid.

**Caso clínico:** Niño de 6 años, sin antecedentes de interés, que acude a urgencias por inicio brusco de inestabilidad en la mar-

cha y alteraciones en la movilidad ocular. No refiere procesos infecciosos en los días previos. En el Servicio de Urgencias se observa ataxia, arreflexia osteotendinosa universal, limitación leve de movilidad extraocular, y nistagmo horizontal bilateral. Se interpreta como posible síndrome de Miller-Fisher (SMF), decidiéndose ingreso en UCIP para observación, y tratamiento con gammaglobulina hiperinmune a 2 g/kg.

**Evolución:** Empeoramiento progresivo, desarrollando oftalmoplejía externa completa, ptosis palpebral bilateral marcada, paresia facial bilateral, debilidad en musculatura cervical y abdominal, tetraparesia moderada y simétrica más marcada en miembros superiores y de predominio proximal. Afebril. No alteración del nivel de conciencia. Sin dificultad deglutoria, respiratoria ni trastornos disautonómicos. Estabilización clínica a partir del tercer día, y lenta mejoría posterior, hasta la resolución completa. *Pruebas complementarias:* Hemograma y bioquímica sérica normales. LCR: citoquímica normal; cultivo para virus y bacterias estéril. Serología para VHB y VHC, *Mycoplasma*, VEB, CMV, *Brucella*: negativas. VVZ: IgG positivo. Frotis faríngeo para virus: estéril. Coprocultivo: flora saprofita habitual. TAC craneal: normal. RM craneal: realce de pares craneales bajos. No realce parenquimatoso. Alteración de tractos longitudinales bulbares posteriores en estudio de difusión. Electromiograma: signos de desmielinización proximal. Conducción normal. Anticuerpos Ig G anti-GQ1b: positivos.

**Discusión:** El SMF se caracteriza por ataxia, arreflexia y oftalmoplejía. Su inicio es agudo y su curso habitualmente autolimitado, hacia la resolución completa. Su etiología permanece discutida, relacionándose con procesos infecciosos que desencadenan procesos autoinmunes. El diagnóstico es clínico, apoyado en pruebas de imagen, estudios neurofisiológicos y presencia de autoanticuerpos característicos (Ig G anti-GQ1b). Se postula tratamiento inmunomodulador con plasmaféresis o gammaglobulinas, con dudosa eficacia.

## P1061 NEUROPATÍA DEL NERVI PERONEO DE ORIGEN POSTURAL: A PROPÓSITO DE UN CASO

Yolanda González Piñeiro, Armando M. Paz Vilar, Raquel Toba de Miguel, Mireia Crehuet Almirall, Carmen Almuña Simón, José Luis Fernández Iglesias  
Servicio de Pediatría del Complejo Hospitalario Xeral-Calde, Lugo.

**Introducción:** Las neuropatías periféricas son afectaciones del sistema nervioso periférico (raíces, ganglios, plexos, fibras nerviosas) de etiología muy variada caracterizadas por síntomas sensitivos, motores y autonómicos. Para el diagnóstico es elemental una historia clínica completa, estudio de laboratorio y biopsia del músculo. Las medidas terapéuticas varían según la neuropatía periférica.

**Caso clínico:** El caso que presentamos es el de una niña de 12 años de edad que presentaba un cuadro de aproximadamente 7 días de evolución de incapacidad para la flexión dorsal del pie izquierdo, con la característica marcha en estepage e hipoestesia en el dorso del pie izquierdo. El resto de la exploración física se encontraba dentro de la normalidad. Como antecedente de interés relataba el cruzar las piernas frecuentemente y el que la clínica se produjo después de haber estado largo rato de cuclillas. El estudio electroneuromiográfico mostró una mononeuri-



tis grave del nervio peroneo izquierdo por compresión a nivel de la cabeza del peroné. El resto de pruebas complementarias realizadas (hemograma, bioquímica, VSG, enzimas musculares, radiografía de rodilla izquierda) eran normales. Ante el juicio clínico de mononeuritis del nervio peroneo izquierdo (ciático popliteo externo) de probable origen postural se inicia tratamiento basado en medidas de rehabilitación física, con buena evolución.

**Conclusiones:** 1) La neuropatía periférica del nervio ciático popliteo externo es la más frecuente del miembro inferior, y se debe tener en cuenta en el diagnóstico diferencial de los trastornos neurológicos distales de las extremidades inferiores. 2) La manifestación típica de su parálisis es el estepage. 3) Las medidas de rehabilitación física pueden ser de gran ayuda en su tratamiento.

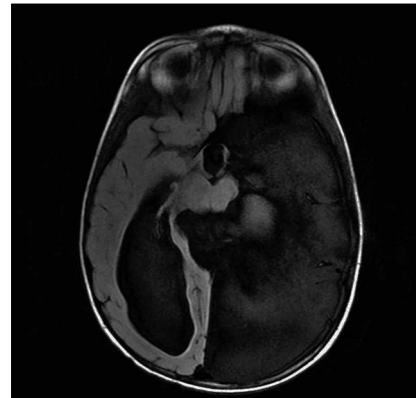
### P1062 QUISTE ARACNOIDEO: ACTITUD EXPECTANTE EN PACIENTE ASINTOMÁTICO

Mercedes Andrés Celma, M. Luisa Castelló Pomares,  
Nuria Benavente Gómez  
Hospital Clínico Universitario, Valencia.

**Introducción:** Los quistes aracnoideos son estructuras patológicas de características benignas consistentes en cavidades rellenas de LCR, cubiertas por una membrana indistinguible histológicamente de la aracnoides sana. CASO: Lactante remitido a los 2 m de edad a Neuropediatría por perímetro craneal en  $p > 97$ . *Antecedentes personales:* Embarazo normal, nace a EG de 38 s + 2 d tras cesárea sin incidencias. No antecedentes familiares de interés. Desarrollo psicomotor normal. Exploración neurológica normal. A los 6 m, se realiza ecografía transfontanelar, observándose asimetría de ventrículos laterales con dilatación del derecho y dudosa formación quística temporal izquierda. RMN cerebral (8 m): voluminoso quiste aracnoideo temporo-occipital izquierdo que presenta comunicación tanto con la cisterna suprasellar, como cuadrigeminal. Dicha lesión provoca una obliteración parcial de surcos corticales, así como del ventrículo lateral izquierdo y un mínimo desplazamiento de la línea media. Se acompaña de ventriculomegalia supratentorial, sobretodo a expensas del tercer ventrículo y ventrículo lateral derecho. Asocia hipoplasia de cuerpo caloso. Dado el estado asintomático del niño, se decide actitud expectante. Se realiza seguimiento a través de la Unidad de Estimulación temprana, presentando el paciente en todo momento cocientes de desarrollo normales. *Evolución neurológica:* a los 7 mantiene una sedestación estable; a los 13 m inicia la deambulación y muestra excelente contacto social; a los 18 m la deambulación es estable, sin caídas frecuentes, el vocabulario es bueno, señala objetos y sigue órdenes; a los 2 años continúa sin problemas a nivel motor, ni trastornos del equilibrio y el lenguaje es excelente. A la edad de 2 años, se repite la RMN cerebral observándose ligero aumento de la dilatación del ventrículo lateral derecho.

**Conclusiones:** Se recomienda tratar únicamente los quistes aracnoideos que produzcan síntomas, independientemente de la localización y tamaño. Entre las opciones terapéuticas se encuentra la fenestración endoscópica o por craneotomía hacia el ventrículo o espacio subaracnoideo y la implantación de una

derivación del quiste al peritoneo, probablemente el mejor tratamiento.



### P1063 SÍNDROME DE WEST DE BUENA EVOLUCIÓN

Roberto Velasco Zuñiga, Ramón Cancho Candela,  
Raquel Izquierdo Caballero, José Luis Fernández Arribas,  
Inés Mulero Collantes, Leonor Liqueste Arauzo  
Servicio de Pediatría del Hospital Universitario del Río Hortega,  
Valladolid.

El Síndrome de West (SW) se caracteriza por la triada formada por espasmos, trazado anómalo del EEG (hipsarritmia) y retraso psicomotor, en un lactante con desarrollo previo normal. La etiología es múltiple, siendo en muchos casos criptogénico. Refractario al tratamiento en muchos casos, se han descrito respuestas favorables a la terapia con valproico (VPA), ACTH, vigabatrina, entre otros.

Nuestro caso es una niña de 7 meses cuyos padres refieren episodios de hipotonía cervical con caída de la cabeza hacia delante, extensión de EESS y flexión de EEII. Los episodios duran 2 seg y suelen ir en salvas de 3-4 espasmos. Es una niña a término. Embarazo, parto y período neonatal inmediato normales. Entre los antecedentes familiares destaca madre con colitis ulcerosa y una prima con hemiparesia a estudio (probable encefalitis autoinmune). Se realizó una batería de pruebas con hemograma, bioquímica, punción lumbar y ecografía cerebral, normales. En RMN cerebral se ve un leve aumento de tamaño de surcos corticales y espacios subaracnoideos de la convexidad frontal bilateral y temporal fundamentalmente izquierda. En el EEG se ve continua actividad paroxística e intercrítica de complejos punta-onda y polipunta-onda, con tendencia a generalizarse. Se recogen muestras para estudio metabólico (normal). La frecuencia de los espasmos va en aumento, mostrando al 2º día de ingreso varias salvas de  $\pm 20$  espasmos. En control EEG al día siguiente se ve deterioro del mismo, compatible con prehipsarritmia. Ante la sospecha de SW se inicia tratamiento con VPA + ACTH. La frecuencia de espasmos se va reduciendo, hasta no presentar ninguno a partir del 6º día de tratamiento. El tratamiento con ACTH se mantiene 15 días, sustituyéndose por prednisona en pauta descendente hasta retirada. El EEG muestra mejoría progresiva, mostrando un patrón normal a los 17 días de tratamiento. En la actualidad la niña está asintomática, con desarrollo psicomotor normal. Mantiene el tratamiento con VPA. Destacar de este caso importancia del tratamiento precoz de cara al pronóstico del SW, y la presencia de trazados de hipsarritmia modificada, diferentes a la hipsarritmia clásica.

## P1064 MIASTENIA GRAVIS INFANTIL, A PROPÓSITO DE UN CASO

María Casanova Cuenca, Aina Ferre i Belda, Elisa Climent Forner, Fernando Vargas Torcal

Hospital General Universitario de Elche, Alicante.

**Introducción:** La Miastenia Gravis (MG) es una enfermedad neuromuscular de naturaleza autoinmune asociada a un déficit de receptores de acetilcolina en la unión neuromuscular, cuya clínica se caracteriza por debilidad muscular fluctuante y fatiga. Aunque se trata de una entidad relativamente frecuente (1 de cada 7.500 personas), los niños constituyen un pequeño porcentaje del total de casos (10-20%).

**Caso clínico:** Mujer de 15 meses de edad que acude remitida a la consulta de neuropediatría por ptosis palpebral bilateral de nueve meses de evolución, valorada por oftalmología sin patología aparente. Refiere debilidad muscular progresiva que empeora a lo largo del día, al igual que la ptosis, llanto débil y dificultad ocasional para la alimentación. A la exploración destaca ptosis palpebral bilateral y oftalmoplejía. Ante sospecha de MG se inicia estudio realizándose EMG con trastornos de la conducción neuromuscular compatibles con MG y un test de Tensilon positivo. Se inicia tratamiento con piridostigmina a dosis inicial de 1,8 mg/Kg/día que se ha ido aumentando hasta 2,5 mg/Kg/día con mejoría progresiva de la clínica, aunque persiste discreta ptosis palpebral bilateral e imposibilidad para la mirada vertical. En el momento actual se encuentra pendiente el estudio autoinmunitario y tiroideo.

**Comentario:** Aunque la clínica permite establecer un diagnóstico de sospecha, la realización de otras pruebas complementarias como el test de Tensilon, la presencia de anticuerpos anti-receptor de acetilcolina y una EMG compatible pueden confirmar la presencia de MG. Ante síntomas miasténicos en edades tempranas se debe realizar diagnóstico diferencial con síndromes miasténicos congénitos, definidos por su carácter hereditario y ausencia de etiopatogenia autoinmune.

## P1065 ESTUDIO DE ARTROGRIPOSIS MÚLTIPLE CONGÉNITA (AMC) A PROPÓSITO DE UN CASO DE AMIOPLASIA CONGÉNITA

Ana María Correas Sánchez, M. del Carmen Carrascosa Romero, María Doyle Sánchez, María Elena Cabezas Tapia, Ana Castillo Serrano, JM Pardal Fernández

Servicio de Neonatología y Servicio de Electrofisiología del Complejo Hospitalario Universitario, Albacete.

**Introducción:** La AMC se caracteriza por posición fija de múltiples articulaciones y limitación del movimiento como manifestación de muchos trastornos fetales. Se refieren más de 150 síndromes a los que se puede asociar, por lo que su estudio puede resultar complejo.

**Objetivo:** Metodología diagnóstica de la AMC.

**Caso clínico:** Gestación de riesgo por diagnóstico intraútero de síndrome malformativo. (Amniocentesis 46 XX), cesárea electiva a las 38 semanas. Peso 2.210(< P10); PC 33 (p10). Facies sin dismorfias. Retrognatía. Artrogriposis múltiple que afecta codos, muñecas y caderas luxadas con dedos en extensión, rodillas antevertidas sin flexión y pies zambos. *Neurológico:* Llanto fuerte.

No miotonía oral, con succión escasa. Atrofias musculares de predominio en miembros inferiores, sin fasciculaciones, con ausencia de fuerza y manifiesta ausencia de movimientos eficaces. ROT ausentes. *Resultados neurofisiológicos:* signos de afectación neurogénica de tipo degenerativo activo compatible con afectación de 2ª motoneurona. RM cerebral y medular normales. Genética de Werding-Hoffmann (WH) normal.

**Discusión:** Entre las enfermedades de 2ª motoneurona congénitas, establecemos el diagnóstico diferencial: 1) Disgenesia ó Amioplastia congénita (por alteración del número ó migración de neuronas). 2) Destrucción (fenómenos isquémicos intrauterinos). 3) Degeneración de células del asta anterior. 4) WH. 5) Atrofia raquídea cervical. 6) Atrofia espinal lumbar. Se plantea el diagnóstico diferencial entre las primeras tres entidades como causa más frecuente de AMC (20-25%); es difícil distinguirlos por la clínica. Predominan las disgenéticas. En nuestro caso la clínica descartó síndromes dismórficos y el EMG fue compatible con afectación de 2ª motoneurona; los estudios moleculares y de neuroimagen descartaron otras entidades. En la Amioplastia congénita (1/10.000 RN) la afectación de las extremidades es simétrica con masa muscular reducida y sensorio normal. Su espectro clínico varía desde formas no progresivas, hasta el fallecimiento por complicaciones respiratorias.

**Conclusiones:** En la AMC, tras valoración fenotípica, es imprescindible el estudio neurofisiológico neonatal precoz previo a la neuroimagen.

## P1066 SÍNDROME DE GUILLAIN-BARRÉ DE PRESENTACIÓN ATÍPICA

José Antonio Millán Zamorano, Rocío Martínez Blanco, Agueda Molinos Quintana, Rosario Mateos Checa, Marcos Madruga Garrido, Ana M. Sánchez Moreno

Unidad de Neurología y Unidad de Nefrología Pediátrica del Hospital Universitario Virgen del Rocío, Sevilla.

**Introducción:** El Síndrome de Guillain-Barré o Polirradiculopatía Desmielinizante Inflamatoria Aguda es la causa más frecuente de parálisis flácida aguda en niños, con una incidencia de 0,6 a 2,4 casos por cada 100.000 habitantes. Aunque su origen está aún en discusión, se sabe que está causada por una respuesta inmunológica ante la mielina y/o las células de Schwann. En múltiples ocasiones existe un antecedente de cuadro infeccioso previo (generalmente gastrointestinal o respiratorio) y no se conoce ningún factor genético relacionado directamente. Aunque la presentación típica consiste en un cuadro puramente neurológico, en ocasiones pueden aparecer casos con presentaciones atípicas como el que presentamos.

**Caso:** Niña de 4 años que consulta varias veces por algas inespecíficas generalizadas de una semana de evolución que comienza con cuadro de edemas palpebral y de miembros inferiores con proteinuria, motivo por el que es ingresada para estudio bajo sospecha de nefropatía. Durante el ingreso presenta episodio de paresia facial bilateral y disminución de reflejos musculares profundos. Tras el análisis del líquido céfalo-raquídeo y el estudio electrofisiológico, se diagnostica de Síndrome de Guillain-Barré de presentación atípica. Se trata con gammaglobulina intravenosa con una evolución favorable y rápida, desapareciendo las alteraciones renales (proteinuria) y disminuyendo la clínica neurológica.

**Discusión:** El Síndrome de Guillain-Barré es una entidad que hoy día se considera como un grupo de presentaciones clínicas heterogéneas, la mayoría de ellas puramente neurológicas, aunque podemos encontrar de forma aislada formas de presentación atípicas como el caso que presentamos. En estos casos, la variabilidad clínica de los mismos, pueden retrasar o dificultar el diagnóstico, por lo que se debe establecer un diagnóstico diferencial variado cuando existe un amplio abanico de opciones diagnósticas ante síntomas o signos tan dispares en formas de presentación tan poco frecuentes como el que presentamos.

**Conclusiones:** 1) Aportamos un caso más que corrobora la amplia variabilidad clínica del Síndrome de Guillain-Barré basada en el mecanismo inmunológico, con afectación de otros órganos diana como puede ser el riñón. 2) El uso de gammaglobulina intravenosa sigue siendo el tratamiento de elección en niños con una eficacia comprobada y una mejoría clínica evidente. En este caso, tanto la afectación renal como la neurológica tuvieron una excelente respuesta.

### P1067 MEJORÍA CONDUCTUAL CON L-CARNITINA EN UNA PACIENTE AFECTA DE SÍNDROME DE RETT

Lourdes García Villaescusa, Ignacio Onsurbe Ramírez,  
Ana María Correas Sánchez, José Manuel Siurana Rodríguez,  
María Mayordomo Almendros,  
María Elena Cabezas Tapia  
Complejo Hospitalario Universitario, Albacete.

**Introducción:** El síndrome de Rett es un grave trastorno del desarrollo neurológico de afectación exclusivamente femenina. Con una incidencia aproximada de 1/12.000 niñas nacidas, se caracteriza por presentar, tras un desarrollo psicomotor inicial normal, una pérdida progresiva de las capacidades adquiridas, con desinterés por el entorno, aparición de estereotipias y detención del crecimiento craneal. No existe un tratamiento resolutivo, aunque se intenta modificar su curso con terapias dirigidas a retardar la progresión de las discapacidades motrices y a mejorar la comunicación.

Referimos el caso de dos hermanas diagnosticadas de S. Rett que recibieron L-carnitina, mejorando en un caso su calidad de vida de forma significativa.

**Caso clínico:** Hermanas de 7 y 3 años que cumplen criterios clínicos de S.Rett típico (estudio gen MECP2 negativo) con pérdida de las habilidades manuales, escaso contacto con el medio, lenguaje expresivo nulo, convulsiones y microcefalia post-natal. Durante el seguimiento en nuestra consulta los padres refieren trastornos del sueño, con agitación nocturna y somnolencia durante el día, dificultando su convivencia familiar y comunitaria. Se decide iniciar tratamiento con carnitina a 75 mg/kg/día oral basándose la mejoría referida en 2 estudios previos publicados en 1999 y 2003. En pocos días una de ellas presentaba adecuado descanso nocturno, aumento de su actividad diaria y mejoría en las habilidades de comunicación e interacción con el medio, referida no sólo por sus padres sino también con informes positivos desde el centro educativo. No se objetivaron mejorías en la hermana mayor, por lo que sólo se mantuvo el tratamiento en la menor de las dos.

**Conclusiones:** La carnitina puede ser beneficiosa en un subgrupo de pacientes con S. Rett, produciendo beneficios muy valorados sus padres y cuidadores. Aunque se ha descrito una disminución de los niveles plasmáticos de carnitina en un porcentaje de enfermas, las mejorías producidas con la suplementación del aminoácido no se asocian a este déficit. Se desconoce el mecanismo por el que actúa, aunque se cree relacionado con la mejoría del transporte de ácidos grasos de cadena muy larga, facilitando la  $\beta$ -oxidación en la mitocondria. Queda por determinar que pacientes pueden beneficiarse, a que dosis y cuanto tiempo.

### P1068 SÍNDROME DE GUILLAIN-BARRÉ FRENTE A NEUROBORRELIOSIS. DIAGNÓSTICO Y SEGUIMIENTO

Parísá Khodayar Pardo, Eva M. Flor Macian,  
M. Rosa Alpera Lacruz, Mercedes Andrés Celma,  
Francisco Núñez Gómez, Rafael Alfonso Gómez  
Servicio de Pediatría del Hospital Clínico Universitario, Valencia.

Niño de 4 años que ingresa por parálisis flácida aguda. Inicio 72 horas antes con, lumbalgia, mialgias gemelares bilaterales e inestabilidad a la deambulación. *Antecedentes:* Amigdalitis hace 4 días. Picaduras hace 2 meses. No exantemas. *Exploración clínica:* Buen aspecto. Peso-talla p50. Apirético. FC 106 lpm. TA 93/51 mmHg. Palidez cutánea. *Exploración neurológica:* normal salvo debilidad en miembros inferiores, arreflexia de miembros superiores e inferiores, marcha inestable, Romberg. *Exploraciones complementarias:* Hemograma y fórmula normales. Química hemática normal, PCR 8,6 mg/L. Transaminasas y CK normales. IgM sérica 266 mg/dl e IgG sérica 2.919 mg/dl (aumento subclase 1 y 2). Serología virus. IgM antigangliósidos (GT1b) +. RM craneal y medular normal. Citoquímica de LCR normal. Cultivo, Ag capsulares y PCR de virus en LCR. Estudio de conducción nerviosa: polirradiculopatía motora axonal más acusada en miembros inferiores. *Evolución y tratamiento:* Debilidad progresiva con extensión ascendente y simétrica. Signos meníngeos +. No afectación bulbar. Ante la sospecha clínica de SGB en fase precoz, no disociación albúmino-citológica, se administra gammaglobulina iv. Normalización progresiva en 10 días, persiste arreflexia total. *Seguimiento:* Tras el alta, se recibe IgM + de *Borrelia burgdorferi* en sangre (EIA) y Ac totales anti-B. *Burgdorferi* - en LCR. La evolución clínica es favorable con normalidad motora, recuperación de reflejos a los 2 meses y mejoría del estudio de conducción nerviosa a los 5 meses. IgG anti-B. *Burgdorferi*-a los 12 y 19 meses.

**Discusión:** El cuadro neurológico de la Enf. De Lyme puede aparecer semanas después de la picadura, incluso en ausencia de eritema crónico migrans; si bien lo más frecuente es la parálisis del VII pc, puede ser semejante al SGB. La buena respuesta al tratamiento precoz, la mayor prevalencia en Centroeuropa y los Ac-en LCR nos hacen adoptar una actitud expectante. El resultado positivo por técnica de EIA tiene un índice elevado de falsos positivos, debe confirmarse por Western-Blott o buscarse seroconversión meses después. Es importante considerar esta etiología en el diagnóstico diferencial del SGB, el tratamiento antibiótico se hace imprescindible ante síntomas neurológicos progresivos y para evitar carditis y artritis.

## P1069 ACCIDENTE CEREBROVASCULAR EN UNA NIÑA DE 9 AÑOS

Victoria Villanueva Accame, Alejandro Cobo Costa, Lucio Díaz-Flores Varela, José Ramón Muñoz Montes, Virginia Ramos Martín, Ricardo López Almaraz

Servicio de Pediatría del Hospital Universitario de Canarias, La Laguna (Santa Cruz de Tenerife) y Radiodiagnóstico (IMETISA) del Consorcio Sanitario de Tenerife, La Laguna (Santa Cruz de Tenerife).

**Introducción:** El accidente cerebrovascular (ACV) es un síndrome clínico caracterizado por aparición rápida de signos focales o generalizados de disfunción cerebral de duración superior a 24 horas o causante de muerte sin otra causa aparente que origen vascular. Es infrecuente en la infancia aunque de incidencia creciente en los últimos años. La clínica es muy variable y dependiente de la edad. Los factores de riesgo principales son las enfermedades cardíacas, infecciones, vasculitis y trastornos hematológicos. El diagnóstico se realiza fundamentalmente con técnicas de imagen.

**Caso clínico:** Niña de 9 años, sin antecedentes de interés, que presenta episodio de cefalea brusca, cayendo posteriormente hacia la izquierda, sin responder a estímulos y flacidez corporal, de 10 minutos de duración. *Exploración física:* imposibilidad de cerrar ojo izquierdo, movimientos desconjugados de los ojos, desviación de la comisura bucal a la derecha con pérdida del surco nasogeniano izquierdo, nivel de conciencia fluctuante con Glasgow 13/15, hemiparesia izquierda. *Pruebas complementarias:* RM/angiografía con aumento de señal en ganglios basales derechos y corteza superior de lóbulo temporal derecho, ausencia completa de ramas terminales de arteria cerebral media derecha con calibre disminuido. Hemograma, perfil lipídico, reactantes de fase aguda, LCR, cultivos, ANA, anticuerpos antifosfolípidos, anticoagulante lúpico, radiografía de tórax, electrocardiograma, ecocardiograma y eco doppler carotídea sin hallazgos de interés. *Electroencefalograma:* actividad focal témporo-parietal más evidente en lado izquierdo. Coagulación y estudio básico de trombosis normales; estudio genético de trombofilia: homocigoto (II) para el tPA y homocigoto (G4/G4) para el PAI. Serología infecciosa positiva para *Mycoplasma pneumoniae* 1/640, resto negativas. Arteriografía diferida sin hallazgos de interés.

**Comentarios:** 1) A pesar de haber realizado un amplio estudio para llegar a un diagnóstico etiológico, no se obtuvo una conclusión certera. 2) No pudimos demostrar la relación causal entre *Mycoplasma pneumoniae* y el ACV de la paciente, a pesar de existir dicha relación en la bibliografía consultada.

## P1070 SÍNDROME DE MILLER FISHER. CASO CLÍNICO

Rocío Calvo Medina, Aurora Madrid Rodríguez, Jacinto Martínez Antón, M. Paz Delgado Marqués, M. Dolores Mora Ramírez

Hospital Materno Infantil Carlos Haya, Málaga.

**Introducción:** El síndrome de Miller Fisher es una polirradiculoneuropatía axonal caracterizada por la tríada clínica ataxia, afectación de pares craneales, que siempre incluyen los pares oculares, y arreflexia. Al igual que en el caso del síndrome de Guillain Barré está frecuentemente desencadenado por ciertas

cepas de *Campylobacter jejuni* que, en este caso, inducen la formación de Ac anti gangliósido GQ1b.

**Caso clínico:** Varón de 4,9/12 años que ingresa procedente del Hospital de Melilla por cuadro progresivo de dos semanas de evolución de debilidad con imposibilidad para la deambulación. Refiere haber sido circuncidado hace un mes, y padecido 15 días antes un episodio de gastroenteritis no filiado. En la exploración al ingreso en nuestro hospital, estaba postrado, con sensación de enfermedad aguda. Presentaba debilidad, inestabilidad e hipotonía generalizada de predominio proximal con imposibilidad para la sedestación y la deambulación, y arreflexia con sensibilidad conservada. Presentaba parálisis de los oculomotores y parálisis facial bilateral de predominio izquierdo, con paresia de espinales. Ausencia de signos cerebelosos y de signos meníngeos. Entre las pruebas complementarias destacan disociación albumino-citológica en LCR, así como estudio electrofisiológico compatible con polirradiculopatía axonal motora con neuroimagen cerebral y medular normal. Se realizó tratamiento con inmunoglobulinas intravenosas y corticoides con buena respuesta. Al mes de iniciado el tratamiento se evidencia recuperación parcial de oculomotores y facial derecho, así como sedestación, bipedestación con apoyo y marcha paraparéica con escasa ayuda.

## ONCOLOGÍA

### Zona Póster (Planta Baja)

#### P1071 DISPLASIA FIBROSA POLIOSTÓTICA EN EL MACIZO FACIAL. A PROPÓSITO DE UN CASO

Daniel Ruiz Díaz, María Dolores Ordoñez Díaz, María Azpilicueta Idarreta, Gloria Moreno Solís, M. Elena Mateos González, María José Peña Rosa  
Hospital Universitario Reina Sofía, Córdoba.

**Introducción:** La displasia fibrosa es una alteración ósea benigna poco frecuente, caracterizada por el reemplazo del tejido óseo normal por tejido conjuntivo fibroso y hueso reticular laxo, poco organizado, que radiológicamente le confiere el aspecto característico de "vidrio esmerilado".

**Caso clínico:** Paciente varón de 9 años que consulta en Urgencias por cefalea holocraneal de una semana de evolución y desviación de la comisura bucal hacia la izquierda. A la exploración se objetiva la desviación de la comisura bucal, sin otros signos de parálisis facial periférica, así como la presencia de una protrusión mucosa en la fosa nasal izquierda y aumento de volumen a nivel de la hemiarcada superior de la encía izquierda y de la región malar homolateral. Se realiza radiografía de cráneo en la que se aprecia una desviación de las estructuras de la línea media hacia la derecha, con ocupación del seno maxilar izquierdo. Ante estos hallazgos se realiza tomografía computerizada en la que se objetiva afectación de las alas mayor y menor del esfenoides, clivus, temporal, maxilar superior y rama mandibular, con estenosis del agujero óptico y de la hendidura esfenoidal y que se extiende hacia el conducto auditivo interno y

externo, obliterando el seno maxilar homolateral y la parte izquierda del seno esfenoidal. La gammagrafía ósea no evidencia afectación a otro nivel. En la bioquímica sanguínea sólo destaca un aumento de la osteocalcina y de la fosfatasa alcalina, con metabolismo Ca/P normal. Para confirmar el diagnóstico se realiza biopsia de la lesión, en la que se observa una proliferación de trabéculas óseas inmersas en un estroma fibroso, compatible con displasia fibrosa. Una vez confirmado el diagnóstico y previo consentimiento informado a los padres se comienza tratamiento con Pamidronato intravenoso, 1 mg/kg durante 3 días consecutivos en ciclos cada 6 meses.

**Conclusiones:** Hay que tener en cuenta el diagnóstico de una displasia ósea ante la aparición de una tumoración ósea que presente o no clínica asociada. Presentamos este caso por lo insólito de la afectación de múltiples huesos del macizo facial y simulando una parálisis facial. Con respecto al tratamiento con Pamidronato, si bien no hay resultados concluyentes, parece que enlentece la evolución de la displasia, aumenta la densidad mineral ósea y disminuye el dolor.

## P1072

### LESIÓN OSTEOLÍTICA VERTEBRAL

Paula Alcañiz Rodríguez, José Luis Molina Pagán, Luis Gómez Alcaraz, Ana M. Galera Miñarro, Ana Almansa García  
Hospital Universitario Virgen de la Arrixaca, Murcia.

**Introducción:** La lumbalgia en la infancia es un motivo de consulta poco común y en la mayoría de los casos responde a patología benigna, siendo lo más frecuente el origen músculo-ligamentoso. Las etiologías a considerar son traumatismos, hernias discales, fracturas vertebrales en pacientes con osteopenia, espondilolisis, procesos inflamatorios e infecciosos. No obstante, el clínico debe estar alerta ante un posible proceso tumoral subyacente.

**Caso clínico:** Varón de 9 años que consulta en urgencias por dolor lumbar de un mes de evolución. No presenta antecedentes familiares ni personales de interés. En la exploración física destaca dolor a punta de dedo a nivel de apófisis espinosa de D12 y actitud antiálgica. Se realizan exámenes complementarios de hemograma, coagulación, bioquímica, inmunología, serología, Mantoux y análisis de orina siendo éstos y sus controles posteriores normales. Como pruebas de imagen se realizan ecografía abdominal normal y TAC y RMN de columna apreciándose en estos una lesión osteolítica a nivel de D12. Se intentó extraer material mediante PAAF en dos ocasiones sin obtención de muestra representativa por lo que se extrajo material para biopsia quirúrgicamente; así mismo se realizó artrodesis estabilizadora. El resultado de anatomía patológica informó de tejido fusocelular sin atipias ni mitosis que tenía la capacidad de formar hueso, disponiéndose condrocitos de forma columnar como en la placa metafisaria; diagnóstico de mesenquimoma fibrocartilaginosa.

**Conclusiones:** Menos de 20 casos publicados (uno vertebral). Es de crecimiento lento y síntomas poco expresivos (benigno). Lesión lítica sin afectación de partes blandas. El diagnóstico es anatomopatológico y el tratamiento quirúrgico. Hay que realizar diagnóstico diferencial con tumor desmoide, osteosarcoma de bajo grado, fibrosarcoma, displasia fibrosa, patología no tumoral (infeccioso-inflamatoria), metástasis (tumores renales y tiroideos), primarios, tumor desmoide, osteoblastoma, quiste

óseo, osteoma osteoide, granuloma eosinófilo y tumor de células gigantes.

## P1073

### CARCINOMA RENAL EN UN PACIENTE SUBSAHARIANO: DIAGNÓSTICO DIFERENCIAL

Marcelina Algar Serrano, Talía Sáinz Costa, Begoña Santiago García, Esther Aleo Luján, Celia Gil López, María Álvarez Fuente  
Hospital Clínico San Carlos, Madrid.

**Introducción:** Se presenta el caso de un paciente con fiebre de larga evolución y masa abdominal en el que tras un complejo diagnóstico diferencial se determinó la presencia de un carcinoma renal inclasificable.

**Caso clínico:** Varón de 15 años de edad de raza negra, recién llegado de Guinea-Bissau, con cuadro de dolor en hemiabdomen derecho y fiebre intermitente de 3 meses de evolución. Traumatismo abdominal en accidente de tráfico previo al inicio de los síntomas. Contacto reciente con tuberculosis, varios episodios de paludismo y fiebre tifoidea. No talasemia ni drepanocitosis. A la exploración se apreciaba caquexia, temperatura de 39°C y múltiples adenopatías. Masa en fosa iliaca derecha, dolorosa a la palpación, con signos de irritación peritoneal. Entre las exploraciones complementarias, destacaba leucocitosis, neutrofilia, anemia, trombocitosis y proteína C reactiva de 21,55 mg/dL. Proteinuria en rango nefrótico. En la ecografía se apreciaba masa renal derecha, adenopatías retroperitoneales y hepatoesplenomegalia. Se realizó tomografía computarizada (TC), compatible con pionesfrosis sobre uropatía obstructiva. Mantoux 0mm. **Evolución:** Se inició tratamiento empírico con Cefotaxima y Tobramicina y tras intentar sin éxito drenaje de la masa se decidió nefrectomía en bloque. Se realizó extirpación de riñón de aspecto sólido y blanquecino, y resección parcial de conglomerado adenopático retrocavo. **Anatomía patológica:** carcinoma poco diferenciado de origen renal (inclasificable), trombosis arterial masiva y linfangitis carcinomatosa. Tras la intervención la evolución resultó tormentosa, persistiendo picos febriles pese a la negatividad de los cultivos. Empeoramiento clínico progresivo con deterioro de las funciones hepática y renal, dolor de difícil manejo e intolerancia digestiva. En TC de control se objetivaron metástasis hepáticas, por lo que se decidió limitación terapéutica con cuidados paliativos.

**Conclusiones:** Destacamos en este caso el complejo abanico de posibilidades diagnósticas debido a los antecedentes personales del paciente. La hipótesis de que se trate de un carcinoma medular renal lo convierte en un caso singular dentro los tumores renales en Pediatría debido a su baja incidencia en este grupo de edad.

## P1074

### SÍNDROME DE VENA CAVA SUPERIOR EN LA INFANCIA

Marta Muñoz Hernández, María Soledad Maldonado Regalado, José Corbatón Blasco, Arturo Muñoz Villa, Katie Badiillo Navarro, Noelia Álvarez Gil  
Hospital Ramón y Cajal, Madrid.

El síndrome de vena cava superior es una patología raramente descrita en la infancia. Engloba una serie de signos y síntomas

resultantes de la compresión u obstrucción de la vena cava superior.

La causa más frecuente de síndrome de vena cava superior son las neoplasias localizadas en el mediastino anterior, como el linfoma Hodking y no Hodking, tumores germinales, sarcomas y leucemia linfoblástica aguda.

**Caso clínico:** Presentamos el caso de un varón de 13 años que debutó con un síndrome de vena cava superior. La radiología simple de tórax y el TAC torácico evidenciaron la existencia de una masa de densidad homogénea en mediastino anterior. La biopsia de la masa mediastínica se informó como rhabdomioma embrionario. La aplicación inmediata de tratamiento con corticoides y ciclofosfamida no resolvió el cuadro de SVCS por lo que fue preciso administrar radioterapia fraccionada a la dosis de 5 x 200 cGy, lo que consiguió la desaparición del síndrome y reducción de la masa mediastínica.

Destacamos lo excepcional de este caso, ya que si el Síndrome de vena cava superior es una patología infrecuente en la infancia, lo es aún más esta etiología. Al ser una etiología atípica precisó de tratamiento más agresivo, no siendo eficaces las primeras líneas de protocolo.

## P1075

### GRANULOMA ANULAR: A PROPÓSITO DE UN CASO

Óscar Manuel López Moreira, María José Carbonero de Celis, Laura Yepes Carmona, Francisco Freire Domínguez, Mercedes Losada Ruiz, José González Hachero

Sección de Urgencias del Servicio de Pediatría del Hospital Universitario Virgen Macarena, Sevilla.

**Antecedentes y objetivos:** Con la exposición del siguiente caso clínico, se pretende revisar una entidad poco frecuente, como es el granuloma anular, así como realizar correctamente el diagnóstico diferencial con otras enfermedades que cursan con lesiones cutáneas similares.

**Métodos:** Niño de cuatro años, que consulta por presentar nódulos en superficie anterior de ambos miembros inferiores, unos de reciente aparición y otros que habían ido involucionando espontáneamente. Son indolores y no se acompañan de sintomatología sistémica. A la exploración, presenta unas 10 lesiones nodulares agrupadas en región pretibial de miembro inferior derecho y 2 en miembro inferior izquierdo, de aproximadamente 2-3 cm de diámetro, del color piel, sin halo eritematoso, consistencia dura, móviles y no adheridas a planos profundos. No se observan signos inflamatorios externos, ni cambios de coloración de la piel. *Se cursan las siguientes pruebas complementarias:* Hemograma: normal. PCR: 0,1 mg/l. Bioquímica: normal. VSG: 2 mm. Transaminasas: normales. LDH: 452 U/L. ECA: 72 U/L. ASLO: normal. AgHBs, AcVHC: negativos. Mantoux: negativo. Inmunoglobulinas: normales. Cultivo de exudado faríngeo: flora orofaríngea habitual. Rx tórax AP y L: Normal. Rx de miembros inferiores: No afectación ósea. Fondo de ojo: Normal.

**Resultados:** Se realiza biopsia cutánea en la que se ve un infiltrado inflamatorio histiocitario de predominio intersticial, con necrobiosis del colágeno dérmico, afectando toda la dermis. Dicho estudio anatomopatológico es compatible con el diagnóstico de Granuloma Anular. Se realiza tratamiento tópico con Hidrocortisona. La evolución es favorable, desapare-

ciendo progresivamente las lesiones en el periodo de dos-tres meses.

**Comentarios:** El Granuloma anular es una enfermedad cutánea benigna, de etiología desconocida, diagnóstico anatomopatológico y con tendencia a la desaparición espontánea. Existen múltiples tratamientos, pero todos ellos de dudosa eficacia. Ante la aparición de lesiones nodulares en la infancia, siempre debemos pensar en esta entidad, y realizar un estudio completo con el fin de diferenciarla de otras enfermedades como el eritema nodoso (en TBC y otras entidades), nódulos reumatoideos, así como otras paniculitis.

## P1076

### CÁNCER: EL GRAN SIMULADOR. SÍNTOMAS INESPECÍFICOS DE PATOLOGÍA TUMORAL

Macarena Rus Palacios, Andrea Campo Barasoain, Rocío Risquete García, María José Carbonero de Celis, Francisco Freire Domínguez, José González Hachero  
Servicio de Pediatría del Hospital Universitario Virgen Macarena, Sevilla.

**Introducción:** El cáncer es una enfermedad relativamente infrecuente en la infancia y con una alta tasa de curación. A pesar de ello, es la segunda causa de mortalidad infantil en mayores de 1 año tras los accidentes en países desarrollados. Para mejorar el pronóstico es fundamental un diagnóstico precoz. Presentamos 3 casos de neoplasias que debutaron con síntomas muy inespecíficos.

**Observaciones clínicas:** *Caso 1:* Lactante de 2 meses que consulta por fallo de medro e irritabilidad desde el nacimiento, con vómitos esporádicos. *Exploración:* afectación moderada del estado general, leve hipertonia generalizada. Fontanela abombada y nistagmo oculogiro. Ecografía transfontanelar: masa hiperecogénica supratentorial. RMN craneal: tumoración predominantemente sólida, supratentorial, de origen hipotalámico o quiasmático. *Diagnóstico:* Glioma de quiasma óptico. *Caso 2:* Niño de 3 años que reconsulta por anorexia de 3 semanas de evolución, pérdida ponderal y epistaxis. *Exploración:* decaído; desviación lateral de la mirada del ojo derecho. TAC: tumoración de cavum que invade etmoides, fosas nasales, órbita derecha y crece hacia la base del cráneo. *Diagnóstico:* Rhabdomyosarcoma embrionario rinofaríngeo. *Caso 3:* Niña de 2 años que consulta por diarrea de 5 meses de evolución, parestesias y calambres musculares en el último mes. *Exploración:* abdomen distendido. Incapacidad para deambular. Bioquímica: potasio 2,1 mEq/l. Gasometría: acidosis metabólica. ECG: depresión ST, aplanamiento T, onda U prominente. Ecografía abdominal: masa sólida suprarrenal izquierda con calcificaciones en su interior. Orina 24 horas: péptido intestinal vasoactivo (VIP): 246,2 pmol/litro. *Diagnóstico:* Ganglioneuroblastoma mixto.

**Comentarios:** Los signos y síntomas del cáncer pueden ser comunes con otros procesos no neoplásicos y aún banales, retrasando el diagnóstico. Tanto el fallo de medro, como la anorexia y la diarrea son motivos de consulta muy frecuentes en pediatría. Es la clínica acompañante (nistagmo, desviación de mirada y parestesias) la que orienta a patología severa en nuestros casos. Es fundamental realizar una anamnesis detallada y una exploración física completa que sugiera la gravedad del cuadro clínico y permita ampliar el estudio.

## P1077 TROMBOCITOSIS SECUNDARIA AL TRATAMIENTO DE INDUCCIÓN CON ÁCIDO TODO-TRANS-RETINOICO EN UN PACIENTE CON LEUCEMIA AGUDA PROMIELOCÍTICA

David Gallego de la Sacristana, M<sup>º</sup> Carmen De Mingo Alemany, María Cernada Badía, Manuel Fernández Sanmartín, Emilio Monteagudo Montesinos

Servicio de Oncología Pediátrica y Sección de Hematología Infantil del Hospital Infantil Universitario La Fe, Valencia.

El tratamiento de inducción de la leucemia aguda promielocítica (LAP) con ácido todo-trans-retinoico (ATRA) ha supuesto un gran avance en el pronóstico de esta enfermedad, si bien hay descritos efectos secundarios, entre ellos una trombocitosis secundaria que parece deberse al estímulo de la trombopoyetina. Presentamos un caso de trombocitosis secundaria a ATRA, con niveles plaquetarios atípicamente elevados, y describir su evolución.

Varón de 11 años, en tratamiento de inducción con Idarubicina (12 mg/m<sup>2</sup>) y ATRA (45 mg/m<sup>2</sup>), por sospecha de LAP. Al final del tratamiento con ATRA (total, 32 días), presenta aumento progresivo en el recuento plaquetario, que alcanza niveles máximos de 1,713 x 10<sup>6</sup> plaquetas/ml. Los estudios ecográficos de hígado y bazo fueron normales, salvo moderada hepatomegalia homogénea. Se inició tratamiento con ácido acetilsalicílico (AAS) a dosis antiagregante.

Se constató la progresiva normalización del recuento plaquetarios en las 2 semanas siguientes, sin hallarse complicaciones trombóticas ni de otro tipo por este motivo.

La literatura recoge la aparición de trombocitosis asociada a tratamiento con ATRA, sin embargo, hay pocos casos descritos con niveles mayores de 10 x 10<sup>6</sup> plaquetas/ml. En algunos de éstos, se ha empleado el interferón alfa recombinante con el objeto de reducir el recuento plaquetario y sus posibles complicaciones, sin embargo, en ningún caso descrito (tratado o no) se han identificado manifestaciones clínicas derivadas de dicha trombocitosis. En conclusión, debe contemplarse la posibilidad de trombocitosis importante en pacientes tratados con ATRA y, pese a no haberse descrito complicaciones al respecto, parece razonable valorar individualmente tratamiento profiláctico con AAS a dosis antiagregante.

## P1078 FIBROADENOMA GIGANTE DE MAMA: A PROPÓSITO DE UN CASO

Isabel Gázquez Serrano, Mónica Rodríguez Salas, M. Elena Mateos González, María José Peña Rosa, Fernando Vázquez Rueda

Hospital Universitario Reina Sofía, Córdoba.

**Introducción:** El fibroadenoma es un tumor benigno frecuente en la mama procedente de la proliferación de conductos galactóforos terminales. Su incidencia es de 7-12%, apareciendo en mujeres de 15 a 30 años siendo éste un importante criterio de diagnóstico diferencial con el quiste. Una variante a destacar es el fibroadenoma juvenil gigante que se presenta en menores de 20 años y puede alcanzar un tamaño de 10-20 cm.

**Caso clínico:** Mujer de 12 años que presenta crecimiento asimétrico de mama izquierda de 7 meses de evolución sin otros

síntomas asociados. En la exploración física se aprecia una tumoración de 12 x 10 cm no adherida a planos profundos, móvil, esférica que compromete todos los cuadrantes mamarios sin apreciarse adenopatías palpables. En las pruebas de imagen se aprecia ecográficamente una masa de 10 x 11 cm que desplaza la glándula mamaria muy bien delimitada que se confirma con la mamografía. En la BAAF se objetiva fibrosis sin signos de malignidad. Se procede a realizar una exéresis radial de la tumoración y mastoplastia con evolución clínica favorable.

**Conclusiones:** El fibroadenoma Gigante de mama es un tumor infrecuente que aparece en la adolescencia. Plantea el diagnóstico diferencial con Tumor Phylloides y la Hipertrofia Benigna Juvenil de mama debido a las implicaciones pronósticas, ya que en el caso del Fibroadenoma Gigante debe plantearse una resección anatómica conservadora.

## P1079 HEPATOBLASTOMA

Irene Rubio Gómez, David García Aldana, Joaquín Alejandro Fernández Ramos, Rosauero Varo Cobos, María José Peña Rosa, M. Elena Mateos González  
Servicio de Pediatría del Hospital Universitario Reina Sofía, Córdoba.

En el niño la masa abdominal es la forma más frecuente de presentación de patología tumoral intraabdominal.

**Casos clínicos:** *Caso 1:* Lactante de cinco meses que consulta por fiebre de veinticuatro horas de evolución. En la exploración física se detecta una masa abdominal bien delimitada, localizada en epigastrio, de consistencia dura y superficie lisa, que sobrepasa la línea media y se extiende hasta región umbilical. En ecografía abdominal se observa masa hepática de ecogenicidad homogénea con calcificaciones en su interior. La analítica revela trombocitosis (815.000 plaquetas/mm<sup>3</sup>) y leve aumento de transaminasas. Se realizaron pruebas de imagen que junto con elevación de alfafetoproteína confirmaron el diagnóstico de Hepatoblastoma PRETEXT II, iniciándose tratamiento según protocolo SIOPEL-3. Durante el tratamiento sufrió hepatitis por Adenovirus, presentando insuficiencia hepática secundaria que precisó inicialmente ingreso en UCIP, y buena respuesta al tratamiento con Cidofovir. Intervenido quirúrgicamente con resección completa de la masa, actualmente está en Remisión Completa. *Caso 2:* Lactante de 14 meses que acude por fiebre de dos días de evolución, con sintomatología catarral. En la exploración física se objetiva una masa dura en hemiabdomen derecho que se extiende hasta cresta ilíaca ipsilateral y alcanza línea media. Trombocitosis (1.110.000 plaquetas/mm<sup>3</sup>). Transaminasas dentro de la normalidad. La ecografía de abdomen muestra masa de gran tamaño en hipocondrio derecho dependiendo de lóbulo hepático derecho de ecogenicidad heterogénea, muy vascularizada. Tras pruebas de imagen y laboratorio es diagnosticada de Hepatoblastoma estadio PRETEXT I, tratándose según protocolo SIOPEL-3 y con resección completa de la masa.

**Comentarios:** El hepatoblastoma es el tumor primario hepático maligno más frecuente durante la infancia, y debuta casi siempre en forma de una masa abdominal asintomática. La trombocitosis es un dato clave en la sospecha diagnóstica. Una anamnesis y exploración física adecuada junto con la edad del paciente son fundamentales para realizar una correcta orientación diagnóstica.

## P1080 HISTIOCITOSE DE CÉLULAS DE LANGERHANS, EXPERIÊNCIA DE 20 ANOS

Vânia Sofia Vicente Martins, Clara Vieira, Vitor Costa, Isabel Silva, Tereza Oliva, Lucília Norton

Instituto Português de Oncologia de Francisco Gentil, Porto (Portugal).

**Introdução:** A Histiocitose de células de Langerhans (HCL) é uma doença rara, cuja etiologia e patogénese não estão totalmente esclarecidas. A sua apresentação clínica e evolução são variáveis.

**Objetivos:** Analisar e descrever a experiência do Serviço de Pediatría no diagnóstico, tratamento e seguimento de crianças com HCL.

**Material e métodos:** Análise retrospectiva dos processos clínicos das crianças com o diagnóstico de HCL, no período compreendido entre Janeiro de 1987 e Dezembro de 2006. Avaliação dos seguintes parâmetros: idade à admissão, sexo, apresentação clínica, intervalo entre o início das queixas e o diagnóstico, localização da doença, tratamento e evolução.

**Resultados:** Durante o período referido foram admitidas 31 crianças com idades compreendidas entre os 6 meses e os 12 anos (mediana: 3,7 anos). Dezassete crianças eram do sexo masculino. As formas de apresentação clínica mais comuns foram a tumefacção na calote craniana, as adenomegalias e as lesões cutâneas. De referir uma criança com má evolução estatura-ponderal e sinais de dificuldade respiratória, com atingimento pulmonar. O tempo decorrido entre o início das queixas e o diagnóstico variou entre 3 semanas e 2 anos (mediana: 2 meses). O órgão mais atingido foi o osso (93,5%), 82,8% com lesões cranianas, 51,7% com apresentação unifocal. Dez crianças (32,3%) apresentavam alterações hematológicas, duas com atingimento medular. A doença multi-sistémica verificou-se em 6 casos (19,4%), 5 vieram a falecer. Até 1998 foram utilizados vários esquemas terapêuticos, desde então passou a ser utilizado o protocolo da Histiocyte Society. Houve progressão em 22,6% e 16,1% recaíram. Faleceram 16,1%. Verificaram-se sequelas em 29%. Mantêm-se em seguimento 51,6% dos casos.

**Comentários:** A localização da doença e a sua extensão ao diagnóstico influenciam fortemente o prognóstico. A variabilidade das manifestações clínicas mostra-nos a importância da divulgação da doença, de forma a permitir o diagnóstico precoce e uma menor incidência de sequelas que, pela possibilidade de aparecimento tardio, requerem a necessidade de um seguimento prolongado.

## PEDIATRÍA EXTRAHOSPITALARIA Y ATENCIÓN PRIMARIA

### Zona Póster (Planta Baja)

#### P1081 PROCTOCOLITIS HEMORRÁGICA BENIGNA EN LACTANTE ALIMENTADO CON LECHE MATERNA

Marta Esther Vázquez Fernández, M<sup>a</sup> Jesús Vázquez Fernández, M. Rosario Bachiller Luque, Centro de Salud de Benavente Sur, Zamora

Centro de Salud La Pilarica, Valladolid.

**Introducción:** Aunque la lactancia materna es la forma de alimentación ideal del recién nacido, en la actualidad se observa

un aumento de la incidencia de sangrado rectal en lactantes de corta edad alimentados con pecho exclusivamente.

**Objetivo:** Revisar el abordaje diagnóstico y terapéutico de esta enfermedad a propósito de un caso clínico.

**Presentación clínica:** Varón de un mes alimentado con lactancia materna exclusiva que presenta hilos de sangre en algunas deposiciones pospandriales. No presenta antecedentes perinatales patológicos y no existen antecedentes familiares de alergias. La exploración física es rigurosamente normal, muestra adecuada ganancia ponderoestatural y no se evidencian fisuras anales ni signos de sangrado reciente. En la analítica se objetivan un hemograma, bioquímica hepatorrenal, perfil férrico y estudio de coagulación: normales. IgE total y RAST a leche vaca: normales. Se recogió coprocultivo que resulto negativo. Con el diagnóstico presuntivo de proctocolitis hemorrágica se instruyó a la madre para excluir proteínas de leche de vaca en su alimentación, logrando remisión de sangrado rectal a partir del segundo día, lo que sugiere la presencia de proteínas alergizantes en la leche materna. A los 7 meses se introdujeron lácteos en la dieta del lactante, sin reaparecer la sintomatología. En este momento el niño tiene 10 meses el peso se mantiene en el Pc 25 y el test de sangre oculta en heces es negativo.

**Conclusiones:** 1) La proctocolitis hemorrágica es el resultado de la respuesta a proteínas ingeridas por la madre y excretadas por la leche materna. 2) El diagnóstico es básicamente clínico: niños con leve sangrado rectal y aspecto sano. Los estudios in-munoalérgicos son de escasa utilidad y la endoscopia no suele ser necesaria. 3) El pronóstico es excelente, tras una dieta de eliminación de proteínas vacunas.

#### P1082 INFLUENCIA DE LOS HÁBITOS EN EL DESARROLLO DE SOBREPESO/OBESIDAD EN NIÑOS/AS DE 10-15 AÑOS

Mercedes Aláez Couceiro, Tomas Barrero Delgado, Begoña Fernandez Moreira, María Pérez Caloto, Pilar Aláez Cruceiro

Servicio de Pediatría del Centro de Salud A Milagrosa, Lugo.

Ante el aumento preocupante de obesidad/ sobrepeso en niños adolescentes, hemos realizado un estudio antropométrico y de hábitos en niños y niñas de 8 a 15 años. Hemos recogido datos de forma aleatoria 60 niños y niñas coincidiendo con las revisiones anuales según el programa del niño sano. Los datos recogidos son: peso, talla, IMC, procedencia, antecedentes familiares de riesgo, hábitos alimentarios y ejercicio físico, tanto en el entorno familiar como escolar. *Entre los resultados encontrados resalta:* 1) El 8,35% de los niños encuestados no desayuna nada. Entre los que desayunan el 26,7% solo toma leche. Fruta solo la tomaría el 3,3%. 2) El 56,67% de los niños pica entre horas. 3) Tomarían fruta verduras y legumbres a diario el 1,67% de los niños. 4) El 25% de los encuestados toma bebidas azucaradas con la comida. 5) El 56,67% de los niños encuestados dedica el fin de semana a ver la tele, jugar a la play, ordenado. 6) El 60% de los padres de los encuestados a dedican su tiempo al trabajo y a ver la TV. 7) Las conclusiones a las que podríamos llegar serían:

a) Hábitos alimentarios inadecuados, no desayuno, ausencia casi total de frutas verduras y legumbres en las dietas. b) Sedentarismo, predomina la play y la tele, sobre el juego activo (fútbol, correr, saltar). c) Influencia de los hábitos familiares en



este tipo de hábitos. d) Necesidad de mayor implicación de la administración-Sanitaria, educativa, en la formación en un estilo de vida saludable, no solo en los niños/adolescentes, si no también en el entorno familiar.

### P1083 MORFEA. PRESENTACIÓN DE UN CASO CON BUENA EVOLUCIÓN

África Jordán Jiménez, Daniel Clemente Garulo, Gema Arriola Pereda, María José Hernández Bejarano, Lucía Senthordi Montané, José María Jiménez Bustos  
Hospital General Universitario, Guadalajara.

La esclerodermia es una enfermedad poco frecuente de origen desconocido, que se caracteriza por un incremento de los depósitos de colágeno en los tejidos. Puede ser localizada o difusa, con afectación visceral. La morfea es la forma localizada de esclerodermia más común en la población infantil. La etiopatogenia es también desconocida aunque se han descrito asociaciones con vacunas, infecciones, enfermedades autoinmunes y traumatismos. El tratamiento no se encuentra estandarizado y no se tienen criterios claros sobre cuándo tratar y por cuánto tiempo. El pronóstico depende del tipo de lesión y de las características del paciente.

**Caso clínico:** Niña de 3 años que desde hace dos meses presenta una induración progresiva del glúteo y la cara lateral de la pierna izquierda. No refieren traumatismos previos en la zona, ni alteraciones en la motilidad. No existen antecedentes familiares de colagenopatías, ni enfermedades autoinmunes. A la exploración destaca una placa indurada de unos 5 cm de longitud y bordes mal definidos que afecta al muslo izquierdo en su cara lateral externa. No se evidencian cambios en la coloración de la piel, ni signos locales de inflamación. Movilidad articular conservada. No contracturas musculares, ni deformidades, ni asimetrías. No se evidencian pérdida de folículos pilosos, ni de glándulas sudoríparas del área comprometida. Se realiza analítica objetivándose un sistemático de sangre y orina normal. *Proteinograma:* normal, Colesterol total de 194 mg/dl. *Factor reumatoide:* 8 UI/ml. *VSG:* normal. *Ac. Antinucleares:* Negativos. *Ac. anti DNA:* negativos, *Ac. AntiRNP:* negativos, *Ac anti Sm:* negativos. *Complemento C3:* 122 mg/dl, *C4:* 26 mg/dl. Se realiza biopsia de la zona afectada y se inicia tratamiento con pomada de corticoides tópicos. **Resultado anatomopatológico:** Áreas de hialinización, colagenización en bandas toscas que se introducen en hipodermis. No se observa componente inflamatorio asociado y no existe aumento de mucinas. **Diagnóstico definitivo:** Esclerosis dermo e hipodérmica, compatible con morfea. Tras conocer el resultado se inicia tratamiento con Metotrexate y a los quince días se asocia terapia UVB. Actualmente tras mes y medio de tratamiento la lesión ha mejorado de manera significativa.

### P1084 DOLOR ABDOMINAL CRÓNICO EN EL NIÑO EN UN ÁREA DE SALUD

Beatriz Purón Méndez, Trini Frago Arbelo, Dency Eduardo Rivas Domingo, Osvaldo Urrutia Mora  
Instituto de Medicina Tropical Pedro Kourí, La Habana (Cuba) y Hospital Pediátrico Universitario "Pedro Borrás Astorga", La Habana (Cuba).

**Introducción:** La sospecha del síndrome de Dolor Abdominal Crónico (DAC) es motivo frecuente de consulta en la infancia

y adolescencia, por lo que nos motivamos a estudiar su comportamiento en la Atención Primaria. **Objetivos:** Caracterizar el DAC en la infancia, identificar la presencia de alteraciones psicológicas y la posible asociación entre el sexo y estas alteraciones.

**Método:** Se realizó un estudio descriptivo de serie de casos en niños entre 5-14 años con DAC basado en los criterios de Roma, durante el período de 1 año. La información se obtuvo del interrogatorio realizado a padres o tutores y niños, examen físico completo, historias clínicas individuales y exámenes complementarios que incluyeron: estudio hematológico, eritrosedimentación, ultrasonografía abdominal y renal, examen parasitológico de las heces, examen de orina y en los casos necesarios estudios endoscópicos y anatomopatológicos del tubo digestivo. La muestra quedó constituida por 52 pacientes. Los resultados se vertieron en una base de datos y fueron analizados utilizando el paquete bioestadístico SPSS.

**Resultados:** El grupo de edad más afectado fue el de 10-14 años 43 (82,7%), predominó el sexo femenino 33 (63,5%), la palidez 18 (34,6%), cefalea 10 (19,2%), y sudoración 9 (17,3%) fueron los síntomas más asociados. Se demostró la etiología funcional del DAC en un número significativo de pacientes 34 (65,4%) respecto a la orgánica, constituyendo el Síndrome de Intestino Irritable la causa más frecuente 14 (41,2%). De los 35 (67,3%) pacientes que presentaron alteraciones psicológicas, 26 (50%) eran del sexo femenino.

**Conclusiones:** El DAC en la infancia es más frecuente entre los 10-14 años, el sexo femenino es el más afectado. Los síntomas vegetativos son los que con mayor frecuencia lo acompañan. El síndrome de DAC puede tener varios orígenes y en la presente investigación la etiología funcional fue la predominante, constituyendo el síndrome de Intestino Irritable la causa fundamental, las alteraciones psicológicas pueden estar en relación con el origen del dolor, encontramos evidencias muestrales como para afirmar que existe asociación entre el sexo y la presencia de alteraciones psicológicas.

### P1085 CONSULTA DE SAÚDE INFANTIL NOS CUIDADOS PRIMÁRIOS, QUE DIFERENÇAS EXISTEM ENTRE UTENTES COM E SEM MÉDICO DE FAMÍLIA

João Neves Pereira, Cláudia Maria Pedrosa, Antonieta Dias  
Centro Hospitalar de Vila Nova de Gaia (Portugal) y Centro de Saúde de Braga, Carandá (Portugal).

**Antecedentes e objetivos:** Os cuidados primários de saúde em Portugal são essencialmente prestados nos Centros de Saúde. Cada agregado familiar teria um médico de família atribuído, mas por falta de recursos humanos tal não é possível. Os utentes têm de recorrer a uma consulta médica, para quem não tem médico de família, frequentemente com tempo de marcação mais prolongado. O objetivo deste estudo era de caracterizar os utentes sem médico de família na consulta de saúde infantil e comparar com os utentes com médico de família.

**Métodos:** Foi realizado um questionário, preenchido pelo médico no final de cada consulta de saúde infantil, de utentes com e sem médico de família num Centro de Saúde.

**Resultados:** Obtiveram-se 123 questionários, 63 sem médico de família (1º grupo) e 60 com médico de família (2º grupo). Veri-

ficou-se no 1º grupo haver 48% de pais imigrantes versus 3,4% no 2º grupo. A percentagem de crianças com menos de 1 ano crianças era maior no 1º grupo. As crianças do 1º grupo em 73% estavam ao cuidado da mãe (vs 20% no 2º grupo), a maioria das mães estava desempregada, com poucas qualificações literárias e mais jovens em relação ao 2º grupo. Os imigrantes estavam ilegais em 25% e o tempo médio de permanência no país era de 5 anos. O rendimento mensal médio familiar era 1.070€ (no 2º grupo 1.513€). Nos utentes sem médico só 1 criança não tinha o plano nacional de vacinação actualizado e 20% possuíam vacina anti-pneumocócica. 93% foram alimentadas com leite materno, e 70% pelo menos 3 meses.

**Conclusões:** Existem diferenças entre os utentes sem e com médico de família. Os primeiros são mais jovens, com uma proporção importante de imigrantes, que pela sua condição social estão mais vulneráveis, não só por motivo financeiro, mas por barreiras linguísticas e culturais. Este grupo muitas vezes em situação ilegal, explorado laboralmente e sem apoio da segurança social, deve ter facilidade de acesso aos cuidados primários de saúde, em especial as crianças, a maioria com menos de 3 anos, pois o seu bom desenvolvimento terá repercussões como adulto.

## P1086 "TUMMY TIME"

Carla Teixeira, Suzana Figueiredo, Lara Lourenço,  
Susana Soares, Fátima Pinto  
Centro de Saúde da Carvalhosa e Foz de Douro, Porto (Portugal).

O "Tummy Time", isto é o "Tempo da Barriga para Baixo", consiste no posicionamento do recém-nascido e lactente em decúbito ventral enquanto está acordado.

A deformação da cabeça, nomeadamente a plagiocefalia posicional, aumentou de incidência nos EUA desde que foram colocadas em prática as recomendações relativamente à posição de deitar para prevenção da Síndrome de Morte Súbita do Lactente. O posicionamento do recém-nascido e lactente de barriga para baixo tem como benefícios, entre outros, evitar a plagiocefalia posicional, e contribuir para um desenvolvimento motor adequado.

Na consulta de Vigilância Infantil e como parte de um conjunto de medidas educativas e preventivas, são abordados vários temas, complementados por folhetos educativos que são fornecidos aos pais. Dado não existir nenhuma acção em curso para fomentar o "Tummy Time", o qual inclusivamente não é referido no Boletim de Saúde Infantil, as autoras decidiram elaborar um cartaz informativo para os pais, para ser colocado na sala de espera do consultório de Pediatría. No cartaz está explicado o que é o "Tempo da Barriga para Baixo", quando e como deve ser efectuado e porque é importante.

A par do cartaz foi elaborado um folheto informativo, com a mesma informação, o qual é distribuído aos pais na consulta, juntamente com informação oral sobre o tema. O folheto foi posteriormente traduzido para inglês, para facilitar a transmissão de informação, dada a elevada quantidade de famílias imigrantes observadas no centro de saúde.

As autoras pretendem divulgar o cartaz e o folheto informativo por elas elaborado.

## P1087 ENFERMEDAD DE RIGA-FEDE A PROPÓSITO DE UN CASO

Patricia Esparza Paz, Verónica Jiménez Escobar,  
Juan Gimeno Ballester, Ana Cabria Fernández,  
Lourdes Cascante Díaz, Gabriel Durán Urdaniz  
Hospital García Orcoyen, Estella (Navarra).

Paciente varón de 6 meses de edad que consulta por lesión en cara inferior de lengua de 3 días de evolución con sangrado ocasional. No otra sintomatología acompañante.

En la exploración física destaca una lesión carnosa en cara ventral de lengua en forma de placa indurada de 2,5 x 1,5 cm con bordes sobrelevados algo despegados y membranas sangrantes blanquecinas en su centro. En la arcada mandibular inferior 2 dientes incisivos de bordes filosos bien adheridos.

La lesión es un proceso inflamatorio poco frecuente y benigno caracterizado por una ulceración de bordes netos cubierta por una membrana serosa y con tendencia al sangrado ubicada en la cara ventral de la lengua a ambos lados del frenillo.

El diagnóstico es clínico con aplicación de tratamiento y reevaluación temprana. La patogenia se caracteriza por lesión traumática del borde de la lengua con los incisivos traumatismos en ocasiones difíciles de explicar.

El tratamiento es conservador y está enfocado a eliminar el trauma repetido. Limar los bordes filosos dentales o colocar cubiertas protectoras.

Un diagnóstico y tratamiento adecuados evitan la realización de pruebas diagnósticas agresivas y preocupaciones paternas innecesarias.

En nuestro caso la evolución fue satisfactoria hacia la curación total de la lesión.

## P1088 HÁBITOS E PERTURBAÇÕES DO SONO DE UMA POPULAÇÃO PEDIÁTRICA DE VISEU

Filipa Almeida Leite, Dora Gomes, Joana Campos, Cristina Faria  
Hospital São Teotónio, Viseu (Portugal).

**Antecedentes e objectivos:** O sono é um factor primordial para o crescimento adequado, assim como para o desenvolvimento emocional, cognitivo e social. A abordagem e relato dos hábitos e perturbações do sono, quer pela família quer pelo médico, nem sempre é feita nas consultas de vigilância. O objectivo deste estudo foi conhecer os hábitos e perturbações do sono de uma população pediátrica e as suas repercussões sobre a família.

**Métodos:** Foi realizado um questionário/inquérito aos pais de crianças dos 4 meses aos 10 anos de idade, que recorreram a uma consulta de pediatria geral, durante um período de 3 meses.

**Resultados:** Foram analisados os questionários respeitantes a 205 crianças. A idade média das crianças avaliadas foi de 5 anos, verificando-se um predomínio do sexo masculino (60%). 79,5% dos pais inquiridos consideram que o seu filho tem alguma alteração do comportamento, sendo o "falar muito" a mais frequente. Das 205 crianças inquiridas, 32% dormem no quarto dos pais, 36% têm televisão no quarto e 55% vêem televisão antes de dormir. Da amostra em estudo, 49,8% dorme um número de horas considerado insuficiente para a idade e 79,5% apre-

sentou, nalguma ocasião, alguma perturbação durante o sono. Apenas em 35% dos casos os pais abordaram este tema com o médico assistente.

**Conclusões:** Nesta amostra, o número de horas de sono nocturno foi considerado insuficiente numa percentagem significativa, verificando-se que a maioria vê televisão antes de adormecer. As perturbações do sono foram referidas numa percentagem elevada, mas o sono das crianças não é um tema frequentemente abordado com o médico assistente.

## P1089

### PARÁLISIS FACIAL: GRAVEDAD DE LOS SÍNTOMAS COMO GUÍA DE TRATAMIENTO

M<sup>a</sup> Teresa Núñez Martínez, Noelia Alvarez Zallo, Javier Andueza Sola, Isabel Vera Arlegui, Moira Garraus Oneca, Rocío Sánchez-Carpintero Abad  
Clínica Universitaria de Navarra, Pamplona (Navarra).

Presentamos el caso de una paciente con suboclusión de ojo tras dolor mandibular.

**Caso:** Paciente de 11 años que acude a urgencias ante imposibilidad para la oclusión total del ojo izquierdo con fuerza, entumecimiento de lado izquierda de la cara y disminución discreta de la movilidad de la comisura labial izquierda, asociado a astenia generalizada de unas horas de evolución sin otra sintomatología. No refería traumatismo, estrés, otalgia, frío o proceso catarral previo al inicio de los síntomas descritos. Previamente había referido dolor mandibular leve. En la exploración física destacaba únicamente asimetría facial con afectación de la motricidad dependiente del nervio facial derecho y úvula desplazada a la izquierda. En las primeras 48 ho-

ras presentó deterioro motor facial izquierdo y dolor facial ipsilateral intenso. Tras dos meses y medio la paciente recuperó casi en su totalidad la motricidad facial. **Pruebas:** se realiza serología para Virus de Epstein Barr (VEB), Virus de la Varicela-Zóster (VVZ), Virus de Herpes Simple (VHS) Borrelia burgdorferi (BB) morfología de sangre periférica, objetivándose infección aguda por VEB. **Diagnóstico Diferencial:** consiste en descartar parálisis facial central o parálisis facial periférica asociada a otros déficits neurológicos, mediante la exploración física. Una vez que se determina la afectación única del nervio facial, se plantea la posibilidad de hallar la causa. Por los datos clínicos recogidos en la historia se valorarán los factores de mal pronóstico. En nuestro caso la no mejoría clínica, la severidad de la parálisis y la aparición de dolor. **Tratamiento:** Se inicia tratamiento empírico con Prednisona, Aciclovir, protección ocular, Pantoprazol con controles periódicos de Tensión Arterial. Tras la finalización de corticoides se inicia tratamiento con Cianocobalamina

**Conclusiones:** La parálisis facial periférica se considera una entidad relativamente frecuente en el periodo infantil, con una incidencia anual de 30/100000. Entre sus causas destaca la parálisis de Bell en un 30% de los casos, seguido de infecciones (VEB; VVZ, VHS, BB) traumatismos o tumores. A pesar de su fácil diagnóstico con una correcta historia clínica existen controversias sobre el empleo de corticoides y antirretrovirales frente a una actitud expectante. Nuestro objetivo es hacer una pequeña reflexión valorando las ventajas de acortar la duración de la enfermedad, reduciendo la carga psicológica que conlleva y, posiblemente, una mejoría de los resultados en aquellos casos en los que una actitud expectante podría degenerar en secuelas físicas en el paciente.