

Enigmas y confusiones en el diagnóstico y tratamiento de la plagiocefalia posicional. Protocolo asistencial

J. Esparza Rodríguez^a, J. Hinojosa Mena-Bernal^a, M.^ªJ. Muñoz-Casado^a, A. Romance-García^b, I. García Recuero^b y A. Muñoz-González^c

Servicios de ^aNeurocirugía Pediátrica, ^bCirugía Maxilofacial y ^cNeurorradiología. Unidad de Cirugía Craneofacial. Hospital Infantil 12 de Octubre. Madrid. España.

Introducción

La plagiocefalia posicional es actualmente la causa más frecuente de asistencia en una consulta de neurocirugía pediátrica, tanto en España como en todos los países occidentales. A ello se suma la considerable confusión existente en la literatura especializada en relación a aspectos como la terminología, conceptos fisiopatológicos, diagnóstico diferencial con la craneosinostosis y por supuesto en el tratamiento más adecuado que hay que seguir.

Objetivos

Intentar clarificar estos conceptos y además presentar un protocolo de asistencia que nos ha solicitado recientemente la Administración Sanitaria de la Comunidad de Madrid.

Protocolo

Pretende lograr la coordinación entre pediatras y neurocirujanos, así como conseguir una información precisa de los principales datos de esta patología para los familiares, pediatras y neurocirujanos.

Material y métodos

Se establecen una serie de datos de consenso. Los niños son clasificados en 3 grados de deformación (leve, moderada y grave) según los índices medidos en fotografías digitales.

Además el proceso del diagnóstico y tratamiento tiene dos fases: fase pediátrica (hasta los 5 meses de edad) y fase neuroquirúrgica (desde los 5 meses de edad). Los niños serán enviados a neurocirugía después de haber sido tratados con tratamiento posicional y rehabilitación y solamente a partir de los 5 meses de edad.

Las razones de todo ello son explicadas en el protocolo que define también las funciones y responsabilidades de cada especialista.

Conclusiones

El tratamiento que se propone es escalonado, comenzando por las medidas posicionales y de rehabilitación, seguidas de ortesis craneal y en último lugar del tratamiento quirúrgico.

Palabras clave:

Plagiocefalia. Craneosinostosis. Tortícolis. Headband

DOUBTS AND CONFUSIONS IN THE DIAGNOSIS AND TREATMENT OF POSITIONAL PLAGIOCEPHALY. MANAGEMENT PROTOCOL

Introduction

Positional plagiocephaly is currently the most frequent cause of consultation at pediatric neurosurgical departments in Spain and other western countries. There is considerable confusion in the literature on the terminology and physiopathology of this deformity, as well as its differential diagnosis with true synostosis and treatment recommendations.

Objectives

To clarify these concepts and present a protocol for the management of positional plagiocephaly, which was recently requested by the Health Administration of the Community of Madrid.

Protocol

The protocol aims to achieve coordination among pediatricians and neurosurgeons, as well as to provide precise information on this deformity for parents, pediatricians and neurosurgeons.

Material and methods

Previous consensus was reached on a series of data. Infants were classified into three categories of deformity

Correspondencia: Dr. J. Esparza Rodríguez.
Servicio de Neurocirugía Pediátrica. Hospital Infantil 12 de Octubre.
Avda. de Córdoba, s/n. 28041 Madrid. España.
Correo electrónico: jesparza12oct@yahoo.es

Recibido en mayo de 2007.
Aceptado para su publicación en junio de 2007.

(mild, moderate, severe) according to measurements on digital photographs.

Diagnosis and treatment follows two phases: a pediatric phase (up to 5 months of age) and a neurosurgical phase (from 5 months onwards). Infants are referred to neurosurgical consultation only after being treated with postural changes and physiotherapy and only after reaching the age of 5 months. The reasons for this approach are explained in the protocol, which also defines the functions and responsibilities of each specialty.

Conclusion

The treatment proposed in the protocol is staged, starting with postural changes and physiotherapy, followed by orthotic cranial devices and finally surgical treatment.

Key words:

Plagiocephaly. Lambdoid craniosynostosis. Torticollis. Headband.

INTRODUCCIÓN

La plagiocefalia posicional es actualmente la causa más frecuente de asistencia en una consulta de neurocirugía pediátrica, tanto en España como en todos los países occidentales. Paradójicamente es además una entidad en la que la confusión que existe entre los diferentes especialistas responsables de su tratamiento es muy considerable.

En efecto, aspectos tan importantes como el diagnóstico de la deformación y su diagnóstico diferencial con otras deformidades craneales del extenso grupo de las craneosinostosis, la conducta inicial al diagnosticar al niño, el papel que deben ocupar la rehabilitación y el tratamiento postural, el momento en el que se debe enviar al niño a un especialista e incluso a qué tipo de especialista, constituyen problemas que no siempre están lo suficientemente claros.

Por otra parte, tampoco la literatura médica al respecto es en general lo suficientemente explícita en estos problemas¹ sino que por el contrario suele ser muy contradictoria, no existiendo en nuestra opinión ningún protocolo publicado que haya desarrollado lo suficiente una estrategia adecuada que analice todos los pasos que se deben seguir con este tipo de niños.

En este sentido el tratamiento con ortesis craneal, empleado ya desde hace bastantes años, ha complicado en nuestra opinión la situación², puesto que no siempre las explicaciones que se ofrecen en relación a las indicaciones de este tipo de prótesis son absolutamente objetivas³⁻⁵. En este aspecto el problema se agrava y confunde más si tenemos en cuenta que por ejemplo en España hay algunas Comunidades Autónomas que financian con recursos públicos el coste del "casco" o "banda craneal", mientras que por el contrario en otras no existe esta financiación, siendo las familias quienes deben costearse este tratamiento, que por cierto tiene grandes diferencias

en los precios dependiendo de la ortopedia que se trate. Esta competitividad ha generado además un tipo de publicidad dirigida a médicos y familias que en nuestra opinión es tendenciosa y poco objetiva.

A ello se suma también la considerable confusión existente en la literatura especializada en relación a aspectos como la terminología, conceptos fisiopatológicos, diagnóstico diferencial con la craneosinostosis y por supuesto en el tratamiento más adecuado que hay que seguir¹.

Es lógico pues que las Administraciones Sanitarias estén también preocupadas por estos problemas.

OBJETIVOS

Intentar clarificar lo mejor posible los principales conceptos y presentar además en este trabajo un protocolo de asistencia que nos ha sido encargado recientemente por la Administración Sanitaria de la Comunidad de Madrid.

En este protocolo se intenta coordinar las funciones y responsabilidades de los actores principales en todo el proceso diagnóstico y terapéutico: pediatras, rehabilitadores, neurocirujanos pediátricos y las familias de los niños afectados.

ANTECEDENTES

Durante el año 1992 se comenzó a desarrollar por parte de la American Association of Pediatrics (AAP) una campaña de divulgación conocida como *Back to sleep* para intentar disminuir el número de casos de "muerte súbita del lactante", recomendándose que los niños fueran colocados boca arriba para dormir. La campaña tuvo una repercusión muy considerable y como resultado algunas estadísticas destacan que se consiguió disminuir la mortalidad hasta en un 40%, por lo que actualmente no parece aconsejable cambiar una estrategia que ha tenido tanto éxito^{6,7}.

Sin embargo y ya por la misma época, se comenzaron a publicar en Estados Unidos los primeros datos del alarmante aumento de las deformaciones craneales conocidas como "plagiocefalias posicionales posteriores u occipitales" y que sin duda está en relación con esta campaña⁸ y por consiguiente con el hábito ya bien establecido de que los lactantes duerman sobre sus espaldas. La incidencia de estas deformaciones craneales seguramente ha aumentado en la actualidad al estar la población más alertada sobre el problema de la muerte súbita, pero sin la contrapartida de tener suficiente información para prevenir el desarrollo de la plagiocefalia^{9,10}.

En la actualidad la incidencia real de la plagiocefalia posicional es imposible de establecer, pero hay trabajos recientes que indican que si los criterios diagnósticos empleados no son correctos, la cifra puede llegar hasta un 48% de niños sanos por debajo del año de edad^{9,10}. Por el contrario la incidencia de la craneosinostosis occipital en la literatura médica es muchísimo menor, quizá con una cifra de 3/100.000 nacimientos (0,003%)¹.

En nuestra Unidad de Cirugía Craneofacial del Hospital Infantil 12 de Octubre y en el período de tiempo transcurrido entre los años 1989 a 2005, hemos operado 507 niños de muy diversas formas de craneosinostosis, habiendo entre ellos solamente 11 casos de plagiocefalia occipital (2,16%), lo que coincide plenamente con las cifras aportadas por la gran mayoría de los autores^{11-13,1}. Por otra parte la afluencia de niños con plagiocefalia posicional ha sido tan masiva que en los últimos años hemos tenido que habilitar una consulta especial para esta patología. En esta consulta, que comenzó a funcionar en el año 1998, la actividad ha ido aumentando todos los años de manera creciente, atendándose actualmente unos 1.000 niños anuales. Fruto de esta experiencia fue el primer trabajo publicado ya en el año 2000 por nosotros, que también fue el primero en España², sobre tratamiento con ortesis craneal.

Es además previsible un incremento de esta demanda en el futuro debido a una evidente falta de estrategia en la asistencia pediátrica, que coincide con una presión social creciente por parte de la población.

DATOS PREVIOS PARA ESTABLECER UN CONSENSO

Antes de elaborar el protocolo y a través de una extensa revisión de la literatura especializada y de nuestra propia experiencia, hemos establecido unos datos generales para un consenso, referidos a la fisiopatología, diagnóstico principal y diferencial con las craneosinostosis y también en relación al tratamiento.

DEFINICIÓN Y DATOS GENERALES

La plagiocefalia posicional es conocida también en la literatura médica por otros términos como por ejemplo: plagiocefalia por moldeamiento, plagiocefalia occipital, plagiocefalia deformativa, plagiocefalia sin craneosinostosis, plagiocefalia postural y plagiocefalia funcional y plagiocefalia posterior.

En este trabajo la denominaremos plagiocefalia posicional, porque probablemente es el que menos confusión genera.

Atendiendo a la etiología de la deformación, la plagiocefalia posicional es de "carácter externo" porque está producida por fuerzas mecánicas externas que actúan sobre la sutura lambdoidea o la región posterior del cráneo, bien sea durante la vida intrauterina o posteriormente^{5,12-18}, a diferencia de la plagiocefalia craneosinostótica, que como todas las craneosinostosis es debida a factores intrínsecos que afectan a las propias suturas craneales (suturas lambdoideas).

Diversos factores pueden actuar sobre la cabeza fetal produciendo un fenómeno de moldeamiento craneal: posiciones fetales prolongadas, embarazos múltiples, anomalías uterinas (útero bicorne), macrocefalia, grandes fetos, partos con fórceps o ventosas, etc.

Después del nacimiento son también muy numerosas las causas que pueden ocasionar esta deformación por

moldeamiento^{13,15,18}; la prematuridad¹⁹, una posición elegida por el lactante sin una razón clara, el apoyo sistemático de la cabeza en la región occipital de un lado o bilateralmente, durante el sueño o en períodos de despertar, la utilización constante de los modernos "carritos" portadores de los lactantes con el niño apoyando siempre la cabeza de la misma forma¹⁵, la presencia de tortícolis debido a muy diversas etiologías, lesiones en los nervios oculomotores como el IV par o de la musculatura ocular y por último numerosas lesiones, incluso cerebrales, que favorecen la aparición de una plagiocefalia al disminuir la motilidad espontánea del niño.

Un mecanismo frecuente en la clínica es de carácter mixto: niños que ya nacen con asimetría craneal producida por moldeamiento intrauterino o durante el parto y que durante las primeras semanas de vida empeoran por asociarse cualquiera de los factores previamente citados, especialmente porque la cabeza siempre tiende a apoyarse permanentemente sobre el lado previamente aplanado, agravándose la situación todavía más cuando existe tortícolis.

Por otra parte la plagiocefalia posicional puede ser unilateral o también bilateral (paquicefalia) en un 20% de los casos²⁰.

La historia natural de esta deformidad es difícil de establecer claramente^{1,18}, pero puede suponerse que en la adolescencia o la edad adulta un número indeterminado de estos niños pueden presentar alguna deformidad craneal o facial, generalmente en grados menores¹⁸.

DIAGNÓSTICO CLÍNICO

El principal diagnóstico diferencial debe realizarse con la craneosinostosis occipital.

Plagiocefalia posicional

Los datos clínicos más característicos son debidos al aplanamiento de la región parietooccipital que hace que el peñasco se desplace anteriormente y hacia abajo y al mismo tiempo la región frontal homolateral se adelanta por crecimiento compensatorio. Así pues se producirá (figs. 1 y 2):

- Aplanamiento y también alopecia de la región occipital e incluso parietal.
- Abombamiento de la región occipital contralateral. Es posible también abombamiento parietal.
- Pabellón auricular ipsolateral adelantado y descendido.
- Frontal homolateral abombado.
- Raíz nasal centrada.
- Región maxilar homolateral puede estar también abombada.

La forma del cráneo es la de un paralelogramo.

La plagiocefalia posicional se puede acompañar además de otra serie de lesiones: tortícolis frecuente, hasta

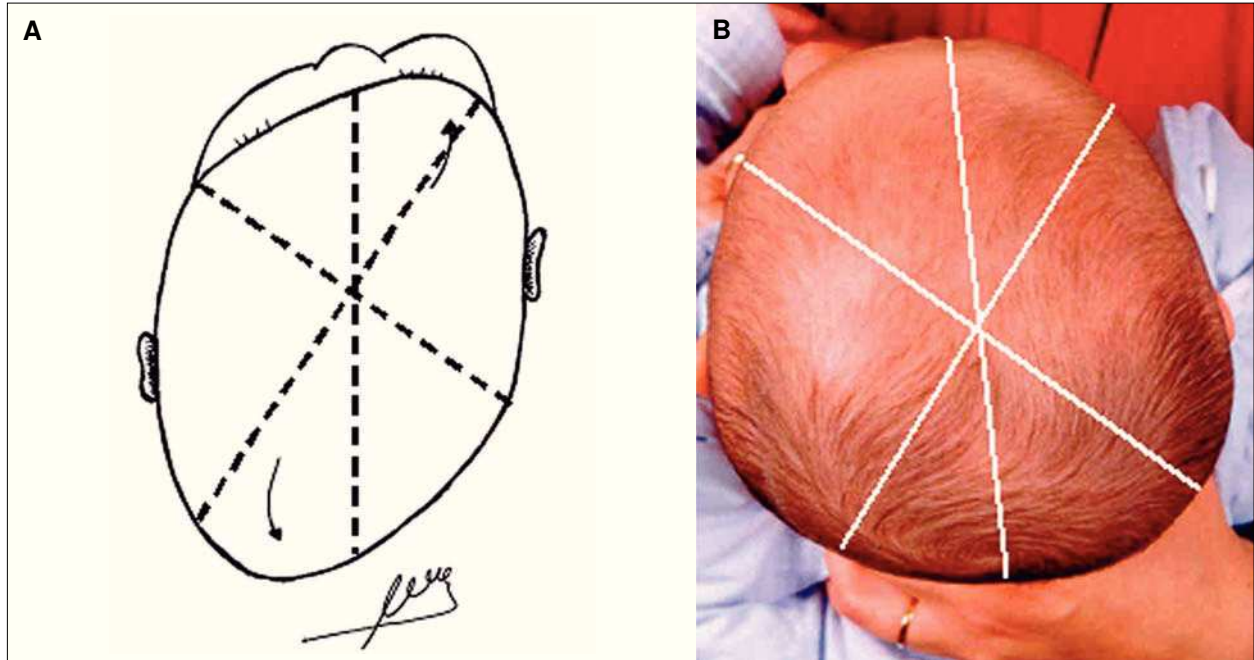


Figura 1. A) Esquema de plagiocefalia posicional derecha. B) Fotografía de plagiocefalia posicional izquierda. La cabeza forma un paralelogramo: la región occipital deformada está aplanada o incluso “hundida”. La región occipital contralateral está abombada. La región parietal unilateral puede también estar abombada así como también la región frontal unilateral. El pabellón auricular puede estar adelantado en el lado de la lesión e incluso el zigoma también puede protruir moderadamente en el mismo lado. La raíz nasal suele estar centrada.

Índice de asimetría craneal: Diagonal mayor: línea trazada desde el borde externo de la órbita hasta la región occipital abombada, obteniéndose la distancia máxima en milímetros.

Diagonal menor: distancia mínima desde el borde externo de la órbita hasta el occipital aplanado.

Índice = Diagonal mayor – Diagonal menor (mm).

Grado de deformidad: leve: 0-10 mm; moderada: 10-20 mm; grave: superior a 20 mm.

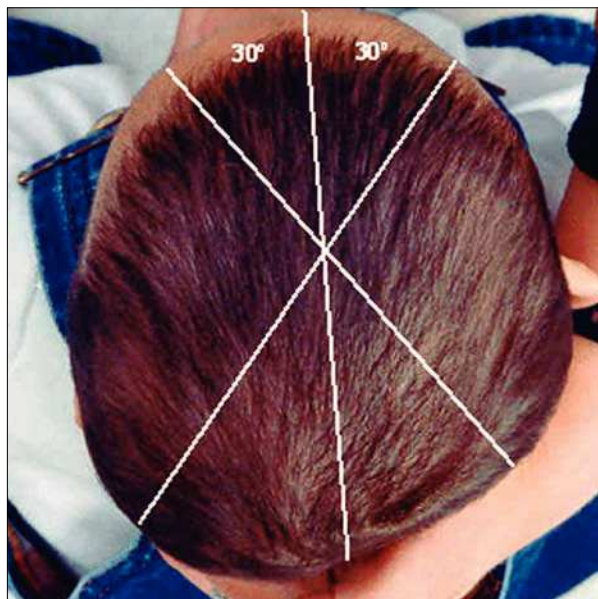


Figura 2. Índice de asimetría craneal: distancia obtenida trazando una línea a 30° de la línea media – Distancia obtenida de la misma manera en el lado aplanado. Grado de deformidad: leve: 0-10 mm; moderada: 10-20 mm; grave: superior a 20 mm.

en un 41%¹⁵ para algunos autores, macrocefalia moderada (40%) con acumulaciones extraaxiales de líquido cefalorraquídeo (LCR) en un 35%^{15,21} y muy variadas lesiones cerebrales como hidrocefalia, hemorragia perinatal, infecciones, espina bífida, etc., hasta en un 20% de los casos¹⁵.

En algunas series también se describe algún grado de retraso psicomotor hasta en un 19%¹⁵ o de dificultades en el aprendizaje²².

Cuando la plagiocefalia posicional es bilateral (fig. 3), la cabeza adopta un aspecto braquicefálico y es conocida también con el nombre de paquicefalia¹¹. El aplastamiento afecta a ambas regiones occipitales, con aumento del diámetro vertical del cráneo en la región parietal, acentuándose la protusión del vértex y existiendo además una disminución del diámetro anteroposterior craneal. La morfología facial no se afecta, pero vista de perfil la cabeza en los casos más graves puede parecer que la región occipital ha sido “cortada por un hacha”.

Plagiocelia occipital por craneosinostosis

El aplastamiento occipital se ve compensado sobre todo por abombamiento de la región occipitomastoidea. La típica cresta ósea encima de la sutura lambdoidea suele es-

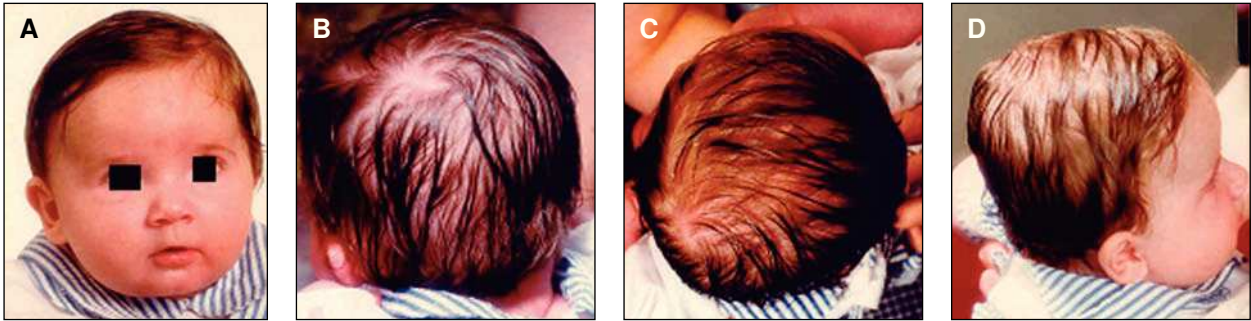


Figura 3. Plagiocefalia posicional bilateral. La región occipital está aplanada bilateralmente. Diámetro vertical del cráneo aumentado. Frente abombada y diámetro biparietal ensanchado.

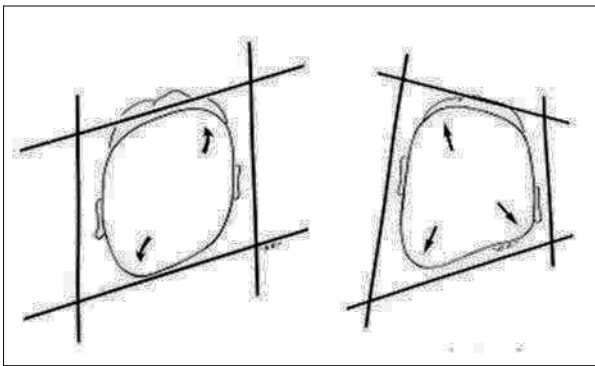


Figura 4. Izquierda: plagiocefalia posicional. Aspecto del cráneo en paralelogramo. Abombamiento frontal homolateral. Derecha: Craneosinostosis. Aspecto trapezoidal del cráneo por abombamiento de la región mastoidea. Abombamiento frontal contralateral.

tar presente y es palpable. Además el abombamiento contralateral suele ser más parietal que occipital. El peñasco se desplaza posteriormente, por lo que el pabellón auricular también se mueve en esa dirección (figs. 4 y 5).

Finalmente el cráneo adopta una forma más bien trapezoidal.

DIAGNÓSTICO POR IMAGEN

El diagnóstico es fundamentalmente clínico, por lo que en la mayoría de los casos no son necesarios los estudios radiológicos.

En cualquier caso el diagnóstico no es fácil pues el problema es que la sutura lambdoidea puede presentar lesiones comunes en cualquiera de las dos posibilidades, es decir tanto en las plagiocefalias posicionales como en las debidas a craneosinostosis^{23,24}. Así por ejemplo la presencia de "fusiones locales", puentes óseos intracraneales (fig. 6), estenosis y esclerosis de los bordes suturales son hallazgos comunes, por lo que practicar un estudio que se centre únicamente en el estado de las suturas puede prestarse a confusión salvo en casos muy excepciona-

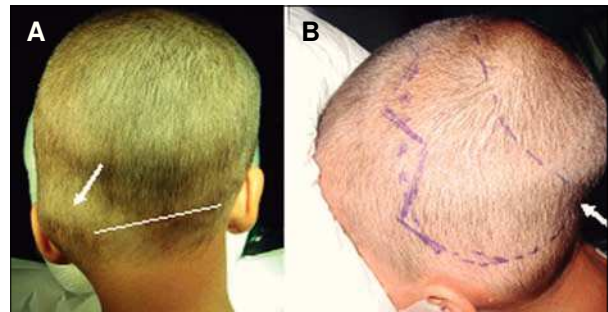


Figura 5. Plagiocefalia por craneosinostosis. Niño en decúbito prono preparado para intervención quirúrgica. **A)** Crecimiento compensador parietal alto contralateral a la sutura patológica y en dirección occipitomastoidea ipsolateral (flechas). La línea que une ambas mastoides es oblicua. **B)** Estenosis y aplanamiento muy circunscrito a la región lambdoidea. Aspecto trapezoidal.

les (fig. 6), especialmente con las radiografías simples de cráneo¹⁸.

Por todo ello, la técnica de elección es la tomografía computarizada (TC) craneal y la reconstrucción tridimensional²³. En los casos de craneosinostosis el aspecto del cráneo suele ser trapezoidal²⁵, existiendo además una repercusión más evidente del proceso en la región mastoidea (abombamiento), así como una clara afectación de la base craneal con distorsión del eje anteroposterior²⁴ (fig. 6).

TRATAMIENTO

El tratamiento de la plagiocefalia posicional consiste en una serie de medidas que en opinión de muchos autores deben ser escalonadas: rehabilitación, técnicas de ortesis craneal y la reconstrucción quirúrgica en último lugar^{4,5,13,17}.

Durante todo el proceso, la información a las familias proporcionada por el pediatra y/o el rehabilitador debe ser lo más clara posible, educándoles especialmente en las medidas encaminadas a lograr una correcta rehabilitación posicional del niño (figs. 7 y 8).

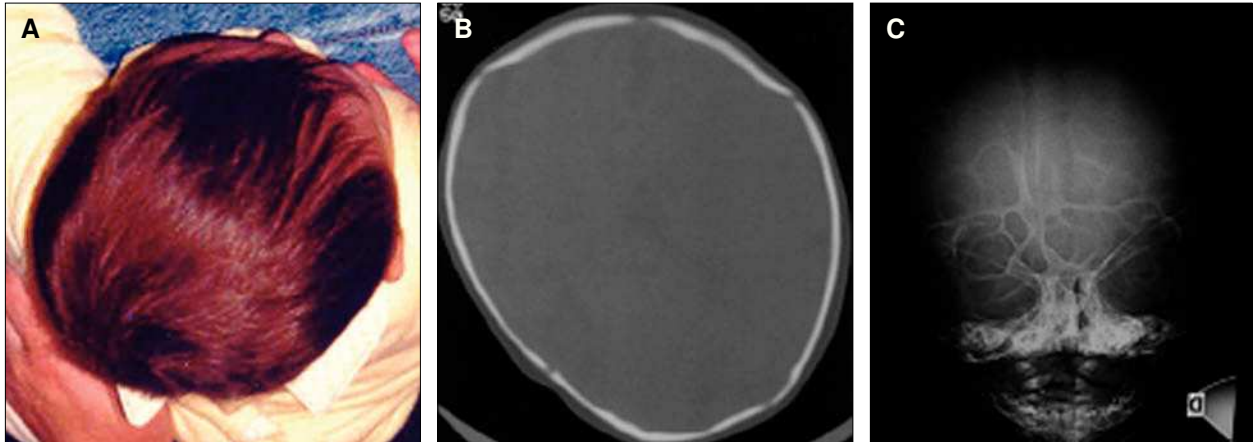


Figura 6. *A) Fotografía. Plagiocefalia posicional derecha. B) TC craneal del mismo niño. Las mismas deformaciones y suturas visibles. C) Radiografía simple A-P. Craneosinostosis occipital bilateral. Múltiples “puentes óseos” e impresiones digitiformes.*

Hoja informativa para padres y familiares

Durante las primeras 6 semanas de vida, los niños pueden tener una forma anormal de la cabeza debido a su paso por el canal del parto. Pasado este tiempo la cabeza suele recuperar un aspecto normal.

En los niños las deformidades de la cabeza más frecuentes son las llamadas posturales. En estas deformidades, las suturas (los huesos que forman el cráneo están unidos por un tejido que forma las suturas y que les permite estar flotando para dejar al cerebro crecer durante los primeros meses de vida) están abiertas permitiendo que el cerebro crezca sin que la deformación le produzca ningún daño.

Las causas de estos cambios en la forma de la cabeza del niño son debidas a presiones ejercidas sobre los huesos del cráneo durante el embarazo y en otras ocasiones a partos difíciles, tortícolis o en la mayoría de las veces a dormir siempre sobre el mismo lado. Es en estas ocasiones cuando frecuentemente la parte posterior de la cabeza del niño (región occipital) comienza a aplanarse bien en un lado o en los dos. Esta deformación puede también acompañarse de un adelantamiento del pabellón auricular del mismo lado, así como también de la frente e incluso de la mejilla.

¿Qué hacer para evitarlas?

Cambios posturales en la cuna.

¿Y para mejorarlas? Se deben realizar una serie de sencillas medidas que en la gran mayoría de los casos van a curar al niño:

- Poner juguetes en el lado contrario al “plano” para que gire la cabeza.
- Colocar la cuna de tal forma que al niño se le estimule y hable desde el lado contrario al aplanado.
- Levantar el colchón poniendo una toalla o sábana hecha un rollo entre el propio colchón y el somier para inclinarlo.
- Permitir que el niño juegue sobre su “barriguita” durante los primeros 3-4 meses, siempre en presencia de los padres para fortalecer los músculos cervicales.
- En caso de duda, consulte siempre con su pediatra.

Figura 7. *Hoja informativa para padres y familiares de los niños con los principios básicos de la prevención y del tratamiento.*

Así por ejemplo los cambios de posición lateral de la cabeza mientras el niño duerme, con ayuda de la inclinación del colchón, el aprovechamiento del tiempo en que el niño esté despierto para que practique movimientos de la cabeza y ejercicios en superficies duras y por su-

puesto el tratamiento del tortícolis con adecuados movimientos del cuello son todas ellas medidas fundamentales con las que los niños se curan en la gran mayoría de los casos durante los primeros meses de vida. Son los propios padres quienes deben realizar estos ejercicios al

niño, para lo que deben ser instruidos adecuadamente por el pediatra o rehabilitador (figs. 3 y 9).

El tratamiento con ortesis craneal, aunque haya sido cuestionado por algunos autores³⁻⁵ parece adecuado utilizarlo en determinados casos, especialmente en los casos refractarios a anteriores tratamientos, según una opinión generalizada que resulta mayoritaria¹⁸. Estos procedimientos utilizan en realidad los mismos métodos empleados en algunas civilizaciones antiguas para lograr una modelación craneal en los lactantes, con objeto de obtener una morfología craneal previamente determinada. De la misma manera, en la actualidad están descritos diferentes tipos de "bandas o cascos" que pretenden modificar en el plazo de unos meses la morfología del cráneo^{2,13,26}.

Parece que la respuesta más idónea a este tipo de tratamiento puede ser obtenida a partir de los 4 meses de edad y hasta un límite de 12 meses, más allá de los cuales el cráneo deja de ser susceptible a moldeamientos externos. En todo caso y dado que este tratamiento genera unos costes evidentes, bien para las familias o en el caso de que exista financiación pública para la Administración, conviene sistematizar lo mejor posible su empleo.

Finalmente el tratamiento quirúrgico hay que reservarlo para los casos de craneosinostosis o bien para aquellos raros pacientes en los que los tratamientos anteriores no hayan tenido el efecto deseado^{4,5,15,18}.

PROTOCOLO ASISTENCIAL

Los neonatos que nacen ya con plagiocefalia posicional son excluidos automáticamente de este protocolo. En efecto, todo niño que ha desarrollado una plagiocefalia intrauterina debe ser referido a un especialista para un diagnóstico diferencial (excluir craneosinostosis u otras malformaciones).


El protocolo se basa en la siguiente premisas:

- Edad del niño. La mayoría de estos niños pueden curarse con medidas posicionales practicadas por su familia y dirigida por el pediatra. Así pues el tratamiento posicional es fundamentalmente eficaz antes de los 5 meses de edad aproximadamente. Posteriormente el niño es capaz ya de mover la cabeza por sí mismo e incluso sostenerla y por lo tanto las medidas posicionales son bastante más difíciles.


Por otra parte hay bastante consenso en establecer que la edad adecuada para el tratamiento con ortesis craneal, en los casos en que esté indicado, es a partir de los 4-5 meses de edad. *Por lo tanto, la edad que hemos elegido para dividir este protocolo en dos fases es la de 5 meses.*

- El diagnóstico diferencial definitivo y el tratamiento con ortesis craneal o con cirugía, en los casos en que sea necesario, debería ser realizado por expertos en deformaciones craneales como son los especialistas en neurocirugía pediátrica.




**Cuidados del recién nacido
para evitar las deformidades craneales**



Para que la forma del cráneo sea normal debemos realizar cambios en la posición de la cabeza durante los primeros 4 meses de vida



Pero si se produce una deformación postural el niño deberá dormir inclinado sobre el lado contrario. Para ello se pondrá un rodete entre el colchón y el somier de la cuna

*Si existe una contractura cervical será necesaria la realización diaria de los siguientes ejercicios:
1.º Rotación de la cabeza durante unos segundos a cada lado. 2.º Movimientos suaves de inclinación lateral.
También se pondrá al niño "boca abajo" para fortalecer la musculatura cervical. Siempre en presencia de los padres y durante unos minutos*

Figura 8. Hoja informativa con cuidados posturales y terapia básica para la contractura cervical.

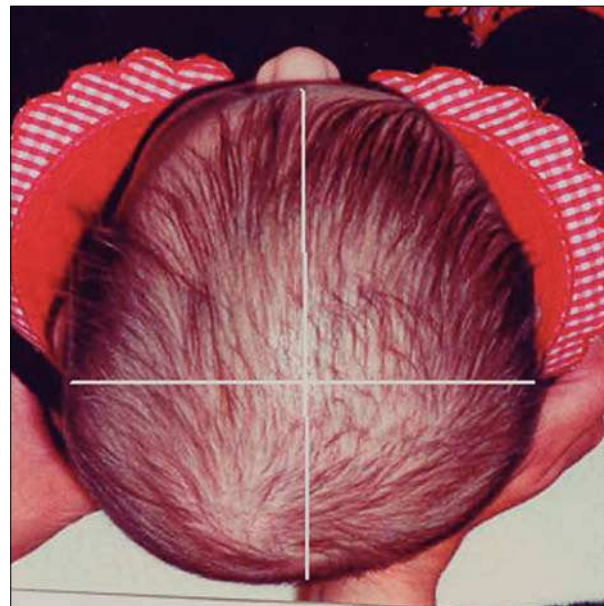


Figura 9. Índice cefalométrico (A-P-lateral): cociente entre la distancia biparietal máxima dividida por la distancia Ant-Post tomada en la línea media y multiplicado por 100 en mm.
Índice = $\frac{\text{biparietal/A} - \text{P}}{100} \times 100 \text{ mm}$.
Grado de deformidad: leve: 80-90 mm; moderada: 90-100 mm; grave: mayor de 100 mm.

Por todo lo anterior el proceso tiene dos fases:

- Fase pediátrica (hasta los 5 meses de edad).
- Fase neuroquirúrgica (desde los 5 meses hasta el año o año y medio de edad).

Nota muy importante: En la transición entre una fase y otra, es decir, cuando el pediatra decide la referencia del niño al neurocirujano pediátrico, no son admisibles los RETRASOS BUROCRÁTICOS, dado que la edad de tratamiento eficaz puede sobrepasarse si estos retrasos existen.

Fase pediátrica (hasta los 5 meses)

Aunque el niño duerma sobre su espalda, el pediatra aconsejará siempre los cambios periódicos de posición de la cabeza de manera preventiva. Estos cuidados se intensificarán en los casos en los que aparezcan los primeros signos de plagiocefalia (fig. 1). La información familiar puede complementarse con los documentos que se adjuntan (figs. 7 y 8).

Durante esta fase no son necesarios los estudios radiológicos, aunque sería aconsejable que el pediatra realizara mediciones con fotografía digital para clasificar la gravedad del caso y calcular el índice de asimetría craneal, según se explica en las figuras 1 y 2. Dado que en los niños puede ser a veces difícil obtener una buena fotografía, pueden emplearse cualquiera de las mediciones explicadas en las figuras para los casos de plagiocefalia unilateral.

En los casos con plagiocefalia posicional bilateral debe emplearse el índice cefalométrico A-P-Lateral de la figura 9.

En todos los casos se establecerá una valoración del grado de deformidad, clasificando los casos en 3 grados: grave, moderado y leve, según las distancias obtenidas en las fotografías.

Esto no implica que los niños con grados más severos se envíen inmediatamente al neurocirujano, puesto que incluso estos niños tienen muchas posibilidades de mejorar o curarse con el tratamiento posicional.

Por otra parte, el pediatra debe investigar la presencia de tortícolis para comenzar enseguida el tratamiento. Si es muy severa, el niño debe enviarse a una unidad de rehabilitación.

Si a los 5 meses de edad y a pesar de haber seguido todo el tratamiento anterior de una forma rigurosa, el niño no ha mejorado lo suficiente como para pensar en una buena evolución, se enviará a neurocirugía pediátrica.

Fase neuroquirúrgica (desde los 5 meses hasta el año y medio de edad)

El neurocirujano valorará en primer lugar si el niño ha seguido un tratamiento posicional correcto. Podrá ser re-

ferido de nuevo al pediatra si el niño no ha cumplido los requisitos de la primera fase y no se cree indicado un casco ortopédico.

Valorará todo el caso estableciendo un diagnóstico, posibilidades que le quedan al tratamiento posicional y necesidad de estudios radiológicos.

Para la clasificación de la severidad del caso bastará con una fotografía digital, utilizándose de nuevo los índices explicados en las figuras 1 y 2 para las plagiocefalias unilaterales y el índice cefalométrico de la figura 9 para las bilaterales.

Se valorará también de manera especial la existencia de deformación en la región craneofacial.

No es necesario realizar radiografías o TC para las mediciones. Es suficiente una fotografía digital.

En los casos severos que no hayan mejorado con el tratamiento posicional se realizará preferentemente una TC craneal y reconstrucción tridimensional para asegurar el diagnóstico diferencial con las craneosinostosis (figs. 4 y 6).

Por otra parte en aquellos niños que presenten todavía un tortícolis se seguirá con el tratamiento rehabilitador y en los casos de mayor severidad que no hayan mejorado con el tratamiento se realizarán estudios radiológicos del raquis cervical y charnela cervicooccipital para descartar malformaciones. En los casos más reacios se valorará también la posibilidad de indicación quirúrgica del tortícolis (intervenciones sobre los músculos contracturados).

Como orientación general solamente se indicará un tratamiento con ortesis craneal en los casos de grado severo o en los que la plagiocefalia se acompañe de clara deformación craneofacial, habiéndose ya agotado la posibilidad de tratamiento postural.

DISCUSIÓN

Este protocolo ha sido diseñado a petición de la Administración Sanitaria de la Comunidad de Madrid.

Por ello el objetivo principal de este trabajo es clarificar lo más posible la confusión existente en esta patología, publicando además un protocolo de asistencia que puede ser aplicado no solamente en la Comunidad de Madrid, sino en cualquier tipo de red sanitaria pública. Es en nuestra opinión el primer protocolo de este tipo que se publica en la literatura especializada.

Creemos que define bien las funciones de los diferentes especialistas así como los tiempos del proceso según la edad del niño. La elección de la fecha límite de 5 meses de edad está fundamentada en dos razones: la ortesis craneal comienza en general a aplicarse a los 4-5 meses de edad. Por otra parte, en el caso de las craneosinostosis occipitales, la edad en la que comienza el tiempo adecuado para la cirugía es también la misma, por lo que ambas edades son las más adecuadas en los casos de que el pediatra tenga que enviar al niño al neurocirujano.

Sin duda la fisiopatología de estas deformaciones no está todavía bien explicada, especialmente en relación con las diferencias existentes entre las craneosinostosis y las plagiocefalias no craneosinostóticas. Esta es seguramente la razón principal de la confusión que existe en la literatura médica.

Incluso algunos autores han propuesto un origen fisiopatológico común para ambas entidades: según Dias et al^{16,27}, las fuerzas mecánicas que provocan la deformación primitiva de la región occipital pueden originar, si su actuación es muy persistente cambios patológicos en las suturas lambdoideas y la base craneal al final del proceso, transformándose en auténticas craneosinostosis.

Hay que tener en cuenta que factores que impliquen inmovilización y compresión de suturas similares han sido también implicados para explicar algunas formas de craneosinostosis, como las sagitales y metópicas²⁰.

Por todo lo anterior las suturas pueden aparecer patológicas en ambos procesos^{23,24} y entonces el diagnóstico diferencial puede ser difícil. Esta es la razón por la que en nuestro protocolo no hemos indicado ningún estudio radiológico en la fase pediátrica de tratamiento, puesto que para realizarlo es necesario una TC craneal y la interpretación de un experto en deformaciones craneales.

La plagiocefalia posicional puede acompañarse también de muchas otras lesiones. Sin duda el tortícolis es la más frecuente. Esta contractura muscular de algunos músculos del cuello puede ser provocada por fibrosis de los esternocleidomastoideos producida como resultado de traumatismos en el parto, también por tumores de los propios músculos, pero actualmente se ha demostrado que la asimetría de los cóndilos occipitales es muy frecuente en las plagiocefalias, siendo probablemente ésta la razón más importante y frecuente para el desarrollo de tortícolis¹³, así como de algunas alteraciones de los músculos oculares.

La plagiocefalia puede también acompañarse de muy variadas lesiones del sistema nervioso central tales como macrocefalia, acumulaciones extraaxiales de LCR, hidrocefalia, hemorragia perinatal, infecciones, espina bífida, e incluso retrasos en el aprendizaje o psicomotores.

Recientemente algunos autores²⁶ han obtenido según ellos buenos resultados como consecuencia del tratamiento con "cascos" en relación a estos retrasos psicomotores.

Los autores de este trabajo creen que no existe base científica para ello, estando más de acuerdo con otros autores como Barlett²⁸, quien explica claramente en su crítica que es lógico pensar que los daños neurológicos previos al desarrollo de una plagiocefalia son un factor predisponente de primer orden para que se produzca posteriormente una plagiocefalia posicional, entre otras razones por la menor movilidad que pueden tener estos niños.

Finalmente pensamos como muchos otros autores que el tratamiento de la plagiocefalia posicional debe realizarse de manera razonablemente escalonada^{4,5,17,18}, tal como hemos desarrollado en el protocolo presentado en este trabajo. Esto y lograr además una coordinación lógica entre pediatras, rehabilitadores y neurocirujanos constituye la base de nuestro protocolo.

Esto es todavía más necesario si pensamos que el tratamiento con ortesis craneal está siendo aplicado en nuestra opinión de una forma excesiva, sin tener en cuenta las grandes posibilidades que tiene el tratamiento postural y rehabilitador.

Independientemente de si existe o no financiación pública para la ortesis craneal, la elaboración y utilización de un protocolo coordinado es cada vez más necesario.

BIBLIOGRAFÍA

1. Rekatte HL. Occipital plagiocephaly: A critical review of the literature. *J Neurosurg.* 1998;89:24-30.
2. Muñoz MJ, Esparza J, Hinojosa J, Romance A. Plagiocefalia posterior postural. Tratamiento remodelador externo. *Neurocirugía.* 2000;11:364-72.
3. Bialocerkowski AE, Viadusic SL, Howell SM. Conservative interventions for positional plagiocephaly: A systematic review. *Dev Med Chil Neurol.* 2005;47:563-70.
4. Moss SD. Non surgical, non orthotic treatment of occipital plagiocephaly. What is the natural history of the misshapen neonatal head? *J Neurosurg.* 1997;87:667-70.
5. Pollack IF, Losken WH, Fasik P. Diagnosis and management of posterior plagiocephaly. *Pediatrics.* 1997;99:180-5.
6. American Academy of Pediatrics, Task force on Positioning and Sudden Infant Death Syndrome. Positionings and SIDS. *Pediatrics.* 1992;89:1120-6.
7. American Academy of Pediatrics, Task Force on Infant Sleep Positional Sudden Infant Death Syndrome. Changing concepts of sudden infant death syndrome: implications for infant sleeping environment and sleep position. *Pediatrics.* 2000;105:650-6.
8. Turk E, McCarthy JG, Thorne CH. The back to sleep campaign and deformational plagiocephaly is the cause for concern? *J Craniofac Surg.* 1996;7:12-8.
9. Argenta LC, David LR, Wilson JA. An increase in infant cranial deformity with supine sleeping position. *J Craniofac Surg.* 1996;7:5-11.
10. Kane AA, Mitchell LE, Craven KP. Observations on a recent increase of plagiocephaly without synostosis. *Pediatrics.* 1996;97:877-85.
11. Czorni A, Yettou H, Forlodo, P, Striker M. L'arrière-crâne. Classification des dimorphies. Therapeutic original: la transposition bilaterale retournée. *Neurochirurgie.* 1995;41 Suppl 4: 295-314.
12. Huang MH, Gruss J, Clarren SK. The differential diagnosis of posterior plagiocephaly: True lamndoid synostosis versus positional molding. *Plastic and Reconstructive Surg.* 1996;5:765-74.
13. Mottoliese C, Szathmari A, Ricci AC. Plagiocephalies positionnelles: place de l'orthèse crânienne. *Neurochirurgie.* 2006;52: 184-94.

14. Capon-Degardin N, Arnaud E, Marchac D, Reñiré D. La plagiocephalie posturale ou plagiocephalie d'origine positionnelle. *Pédiatrique Pratique*. 2004;n.º 1155-février.
15. Chaddock WM, Kast JH, Donahue DJ. The enigma of lambdoid positional molding. *Pediatr Neurosurg*. 1997;26:304-11.
16. Dias MS, Klein DM. Occipital plagiocephaly: deformation or lambdoid synostosis? A unifying theory regarding pathogenesis. *Pediatric Neurosurgery*. 1996;24:69-73.
17. Morrison CS, Chariker M. Positional plagiocephaly: Pathogenesis, diagnosis and management. *J Ky Med Assoc*. 2006;104:136-40.
18. Persing J, James H, Swanson, Kattwinkel J. Prevention and management of positional skull deformities in infants. *Pediatrics*. 2003;112:199-202.
19. Littlefield TR, Kelly KM, Pomatto JK. Multiple-birth infants at higher risk for development of deformational plagiocephaly. *Pediatrics*. 1999;103:565-0.
20. Graham JM, DeSaxe M, Smirth DW. Sagital craniostenosis: Fetal head constraint as one posible cause. *J Pediatr*. 1979;95:747-50.
21. Martínez-Lage JF, Ruiz-Espejo AM, Gulabert A, Pérez-Espejo MA, Guillén-Navarro E. Positional skull deformities in children: skull deformation without synostosis. *Child's Nerv Syst*. 2006;22:368-74.
22. Miller RI, Clarren SK. Long-term development outcomes in patients with deformational plagiocephaly. *Pediatrics*. 2000;105:1-5.
23. Losee JE, Feldman BS, Ketkar M. Nonsynostotic occipital plagiocephaly: Radiographic diagnosis of the "sticky suture". *Plastic and Reconstr Surg*. 2005;116:1860-9.
25. Mernard RM, David DJ. Unilateral lambdoidsynostosis: Morphological characteristics. *J Craniofac Surg*. 1998;9:240-6.
26. Kordestani RK, Patel S, Bard E, Gurwich R, Panchal J. Neurodevelopment delays in children with deformational plagiocephaly. *Surgery*. 2006;117:207-18.
24. Sze RW, Hopper RA, Ghioni V. MDCT Diagnosis of the child with posterior plagiocephaly. *AJR*. 2005;185:1342-6.
27. Dias MS, Klein DM, Backstrom JW. Occipital plagiocephaly: Deformation or lambdoid synostosis? Morphometric analysis and results of unilateral lambdoid craniectomy. *Pediatric Neurosurgery*. 1996;24:61-8.
28. Barlett SP. Neurodevelopment delays in children with deformational plagiocephaly. Discussion. *Plastic and Reconstructive Surgery*. 2006;117:219-20.