

Hiperpigmentación congénita siguiendo las líneas de Blaschko

E. Martínez Ruiz^a, P. Correcher Medina^b y P. Muñoz Jaramillo^c

Servicios de ^aDermatología y ^bPediatría. Hospital Luis Alcañiz. Játiva. ^cServicio de Pediatría. Centro de Salud de Canals. Valencia. España.

CASO CLÍNICO

Varón, de 16 años, sin antecedentes familiares relevantes, nacido de padres no consanguíneos, tras embarazo a término y parto por cesárea por prolapso del cordón. Acude a la consulta por acné de localización facial. Entre sus antecedentes personales destaca una orquidopexia derecha a los 11 años por una criptorquidia, y un leve retraso ponderoestatural y mental inespecífico, que precisa de educación especial desde los primeros años. El examen neurológico era normal. El electroencefalograma (EEG) mostraba un ritmo alfa con adecuadas frecuencias para su edad, destacando una lentificación difusa de fondo (no correlacionada con su edad), y un déficit beta a nivel frontal, todo ello compatible con un retraso mental leve.

En la exploración cutánea, llama la atención la presencia de unas máculas lineales, café con leche, que coalescen a nivel de la espalda y los flancos, con un patrón arremolinado siguiendo las líneas de Blaschko (figs. 1 y 2). Su madre refería que habían ido apareciendo progresivamente desde las 2-3 semanas de vida, y que se habían hecho estables a los 3 años aproximadamente. Dichas lesiones eran asintomáticas, y no se habían precedido de proceso inflamatorio previo. Las mucosas, palmas y plantas, así como la dentición eran normales.

La biopsia de una mácula pigmentada, mostró una hiperpigmentación de la capa basal epidérmica, sin incontenencia pigmenti y sin melanófagos en dermis (fig. 3).

Las pruebas complementarias realizadas (hemograma, química básica) y el cariotipo de linfocitos de sangre periférica, resultaron normales.

PREGUNTA

¿Cuál es su diagnóstico?

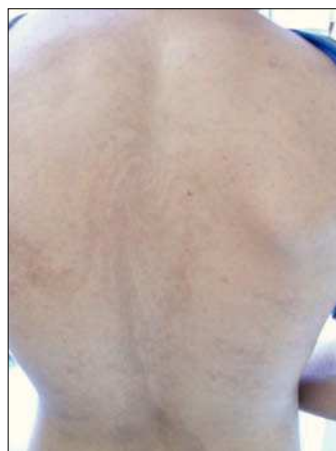

Figura 1. Máculas lineales marrónáceas con patrón arremolinado, siguiendo las líneas de Blaschko en espalda.

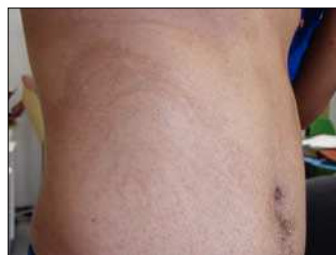

Figura 2. Máculas lineales siguiendo las líneas de Blaschko en flancos.

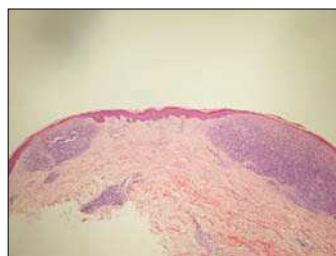


Figura 3. Biopsia de piel hiperpigmentada, donde se observa una hiperpigmentación difusa de la capa basal epidérmica, sin incontenencia pigmenti y sin melanófagos dérmicos.

Correspondencia: Dra. E. Martínez Ruiz.
Servicio de Dermatología. Hospital Luis Alcañiz.
Gran Vía Germanías, 39, pta 4. 46006 Valencia. España.
Correo electrónico: dramartinez@terra.es

Recibido en enero de 2006.
Aceptado para su publicación en junio de 2006.

TABLA 1. Criterios diagnósticos

Aparición a las pocas semanas de edad
Igual proporción de varones y mujeres afectados
No se precede de proceso inflamatorio previo
Desarrollo durante los primeros 2 años de la vida y luego se establece el proceso
En algunos pacientes las máculas se van aclarando con la edad
Dibuja un patrón lineal y espiral siguiendo las líneas de Blaschko
La hiperpigmentación está formada por máculas de 1 -5 mm de diámetro
Las mucosas, palmas y plantas están respetadas
La histología muestra un aumento del pigmento de la capa basal, sin incontinencia de pigmento ni presencia de melanófagos en dermis
Pueden existir otras malformaciones asociadas

HIPERMELANOSIS NEVOIDE LINEAL Y ESPIRAL

El término de hipermelanosis nevoide lineal y espiral (HNLE), fue empleado por primera vez por Kalter¹, para referirse a los trastornos pigmentarios congénitos que presentaban un patrón de distribución siguiendo las líneas de Blaschko. Los criterios diagnósticos aparecen recogidos en la tabla 1.

Las líneas de Blaschko fueron descritas por Alfred Blaschko en 1901². Dibujan una S en el abdomen y una V en la espalda y se relacionan con la presencia de diferentes clones celulares durante la embriogénesis. Su distribución no coincide con los dermatomas, pues estos últimos corresponden a segmentos de piel delimitados por inervaciones sensoriales.

En los diferentes estudios realizados, se ha constatado, que la mayoría de trastornos extracutáneos, que asocian estos pacientes, son de tipo neurológico, sobre todo retraso mental³, como nuestro caso.

En cuanto al diagnóstico diferencial, se plantea con todos aquellos trastornos pigmentarios congénitos que siguen las líneas de Blaschko: principalmente con una fase temprana de nevus epidérmico lineal sistematizado, con la hipomelanosis de Ito, y con el tercer estadio de la incontinencia pigmenti, entre otros.

Respecto al nevus epidérmico lineal, conforme las lesiones van evolucionando dejan de hacerse maculosas. En caso de duda, la histología también es diferente, ya que muestra una hiperplasia epidérmica, con acantosis, papilomatosis e hiperqueratosis que con frecuencia, aparecen desde el nacimiento.

El diagnóstico diferencial más complejo, sería con la hipomelanosis de Ito, de hecho muchos autores piensan que se trata del mismo proceso pero con fenotipo distinto^{4,5}.

Clínicamente las lesiones aparecen a la misma edad (a las pocas semanas del nacimiento), y siguen un patrón si-

milar, con distribución siguiendo las líneas de Blaschko. La diferencia estaría en que en lugar de ser máculas hiperpigmentadas, son hipopigmentadas en comparación con la piel normal.

La incontinencia pigmenti, es una enfermedad poco frecuente de herencia dominante ligada al X. Se dice que clásicamente presenta 4 estadios. Una primera fase de lesiones eritematosas o vesiculosas que suele aparecer en las primeras 2 semanas; una segunda fase con lesiones verrucosas acrales lineales, que aparece en torno a la segunda y sexta semanas; una tercera fase de lesiones lineales con patrón arremolinado, que aparece entre la semana 12 y la 26, y finalmente una cuarta fase, con pérdida gradual de pigmento. Se acompaña de eosinofilia en sangre periférica, y de malformaciones sistémicas del sistema nervioso central, oculares, esqueléticas, dentales, etc.

El diagnóstico diferencial habría que realizarlo, con una incontinencia pigmentaria que empezara en el tercer estadio, siendo las 2 fases previas intraútero, lo cual sucede en el 14% de los casos⁶.

En caso de duda, la histología de la incontinencia pigmenti, se caracteriza sobre todo por una incontinencia pigmentaria y por la presencia de melanófagos dérmicos.

Finalmente destacar, que aunque existen diversos estudios que evidencian que la patogenia de la HNLE se basa en mosaicismos subyacentes^{7,8}, serán los futuros avances genéticos los que nos ayuden a comprender mejor estos trastornos pigmentarios congénitos y sus asociaciones sistémicas.

BIBLIOGRAFÍA

1. Kalter DC, Griffiths WA, Atherton DJ. Linear and whorled nevus hypermelanosis. *J Am Acad Dermatol.* 1988;19:1037-44.
2. Blaschko A. Die Nervenverteilung in der Haut in ihrer Beziehung zu den Erkrankungen der Haut. En: Beilage zu den Verhandlungen der Deutschen Dermatologischen Gesellschaft: VII. Congress zu Breslau, Mai 1901. Vienna, Austria: Braumüller; 1901.
3. Nehal KS, Pebenito R, Orlow SJ. Analysis of 54 cases of hypopigmentation and hyperpigmentation along the lines of Blaschko. *Arch Dermatol.* 1996;132:1167-70.
4. Loomis CA. Linear hypopigmentation and hyperpigmentation, including mosaicism. *Semin Cutan Med Surg.* 1997;16:44-53.
5. Sybert VP. Hypomelanosis of Ito: A description, not a diagnosis. *J Invest Dermatol.* 1994;103:141-3.
6. Carney RG. Incontinentia pigmenti. A world statistical analysis. *Arch Dermatol.* 1976;112:535-42.
7. Bologna JL, Orlow SJ, Glick SA. Lines of Blaschko. *J Am Acad Dermatol.* 1994;31:157-90.
8. Findlay GH, Moores PP. Pigment anomalies of the skin in the human chimaera: Their relation to systematized naevi. *Br J Dermatol.* 1980;103:489-98.