

## Nódulos subcutáneos como forma de presentación de la hemofilia A en un lactante

*Sr. Editor:*

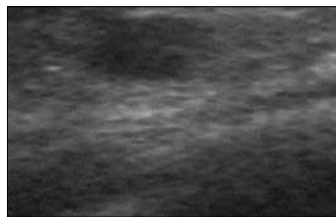
El déficit de factor VIII o hemofilia A es la enfermedad hemorrágica hereditaria más frecuente. En función de la magnitud del déficit, se clasifica en grave (< 1%), moderada (1-5%) y leve (> 5%). En las hemofilias graves las hemorragias suelen ser espontáneas, el inicio se produce antes del año de edad y hay un alto riesgo de afectación del sistema nervioso central (SNC). El inicio en forma de nódulos subcutáneos constituye una forma de presentación atípica de esta entidad<sup>1</sup>, por lo que estimamos que la divulgación del siguiente caso clínico puede ser de utilidad.

Lactante varón sin antecedentes de interés que consulta a los 2 meses y medio de edad por la aparición, en las 24 h previas, de varios abultamientos en la hemicara derecha. La exploración reveló la presencia de 2 masas nodulares, dolorosas, de contorno irregular y consistencia elástica. La mayor de ellas medía 2,3 cm y estaba localizada en la mejilla derecha. La otra medía 6 mm y se ubicaba en la región frontal ipsolateral. Fue visto en el servicio de urgencias de un hospital pediátrico, donde se le hizo un hemograma, cuyo recuento y fórmula resultaron anodinos. Paralelamente, se le hizo una ecografía de la masa de la mejilla, en la que se objetivó una imagen hiperecogénica de 23 mm de diámetro. Se estimó que podría tratarse de una malformación vascular, y se optó por el seguimiento del niño. A su vez, se prescribió tratamiento antiinflamatorio. Las masas quísticas fueron disminuyendo de tamaño. Antes de regresar, cambió su color en superficie hasta mostrarse violáceo, de aspecto equimótico.

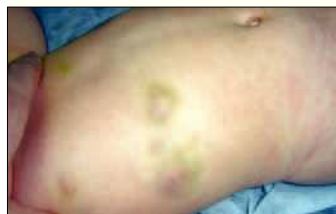Un mes después, al paciente le apareció un nuevo abultamiento, esta vez de 2 cm y en la mejilla izquierda, pero con las mismas características de las anteriores. Se le remitió a la consulta de cirugía plástica de un hospital terciario, donde se estimó que podría tratarse de una malformación linfática. Se le hizo una eco-Doppler de la masa, que mostró una masa subcutánea, heterogénea, con escaso flujo vascular en su interior (fig. 1). La lesión se normalizó en 10 días.

Desde entonces, al paciente, durante 6 meses, con un curso recurrente-remite, le aparecieron de forma espontánea numerosos nódulos de aspecto equimótico, en regiones diversas como espalda, axila derecha, ambas rodillas, abdomen y tórax (fig. 2). Un examen analítico de la coagulación dio la clave diagnóstica, pues el tiempo de tromboelastina parcial activada (TTPA) fue de 86 s (rango normal: 36-34) y el factor VIII fue menor de 1%. El resto de parámetros fue normal.

Dado que el factor VIII no atraviesa la barrera placentaria, los síntomas hemorrágicos pueden manifestarse desde el período fetal. Los recién nacidos pueden sufrir hemorragias intracraneales. Otras veces, la enfermedad puede pasar inadvertida hasta que el niño comienza a gatear o andar, época en la cual la mayor movilidad condiciona la aparición de equimosis, hemorragias prolongadas tras rotura del frenillo labial y hemartrosis. Las hemorragias intramusculares también son características. Otros síntomas de sospecha son la aparición de grandes hematomas después de in-



**Figura 1.** Aspecto ecográfico de un nódulo subcutáneo.



**Figura 2.** Nódulos de aspecto equimótico sobre la región costal del paciente.

yecciones intramusculares (como las debidas a la vacunación), las hemorragias debidas al roce del chupete o las hemorragias prolongadas en relación con la erupción y caída de piezas dentarias. Más raramente aparecen hemorragias espontáneas del tejido celular subcutáneo en puntos de roce o de presión. Esta lesión requiere de un alto índice de sospecha, pues en fases iniciales muestra, no un aspecto equimótico, sino nodular<sup>1</sup>.

Las hemorragias potencialmente letales de los pacientes hemofílicos se deben al sangrado del SNC<sup>2</sup>, vías respiratorias, tracto gastrointestinal y psoas.

En la hemofilia A el TTPA suele ser entre dos y tres veces mayor que el límite superior de la normalidad, y el factor VIII está descendido. La ecografía<sup>3,4</sup> en nuestro caso desempeñó un papel engañoso. Advirtió la localización subcutánea de la lesión, pero la visualización de flujo sanguíneo orientó el diagnóstico erróneamente hacia una malformación vascular. Probablemente, el flujo vascular fue debido a la naturaleza hemorrágica de la lesión. Las malformaciones linfáticas o linfangiomas, que adquieren volumen episódicamente y tienen un aspecto nodular con superficie equimótica<sup>5</sup>, se visualizan también como nódulos subcutáneos con flujo vascular en su interior.

El tratamiento de la hemofilia A es multidisciplinario. Hay que destacar que la administración periódica de factor VIII es el pilar terapéutico fundamental pero no el único. El abordaje incluye la colaboración de hematólogos, traumatólogos, fisioterapeutas, odontólogos, nutricionistas, rehabilitadores, psicólogos, genetistas y enfermeros<sup>6-8</sup>.

**I. Carabaño Aguado<sup>a</sup>, L. Llorente Otones<sup>b</sup>, P.P. Mialdea del Valle<sup>b</sup> y J. Ruiz Contreras<sup>c</sup>**

<sup>a</sup>Pediatra del Centro de Salud Humanas de Madrid.

<sup>b</sup>Departamento de Pediatría. <sup>c</sup>Sección de Niños Pequeños e Inmunodeficiencias. Hospital Materno-Infantil 12 de Octubre. Madrid. España.

**Correspondencia:** Dr. I. Carabaño Aguado. Monegros, 8, 3.º C. 28915 Leganés. Madrid. España. Correo electrónico: carabano1975@hotmail.com

### BIBLIOGRAFÍA

1. Girolami A, Luzzato G, Varvarikis C, Pellati D, Sartori R, Girolami B. Main clinical manifestations of a bleeding diathesis: An

- often disregarded aspect of medical and surgical history taking. *Haemophilia*. 2005;11:193-202.
2. Revel-Vilk S, Golomb MR, Achonu C, Stain AM, Armstrong D, Barnes MA, et al. Effect of intracranial bleeds on the health and quality of life of boys with hemophilia. *J Pediatr*. 2004;144:490-5.
  3. Jaovisidha S, Nam R, Hodler J, Schweitzer ME, Sartoris DJ, Resnick D. Hemophilic pseudotumor: Spectrum of MR findings. *Skeletal Radiol*. 1997;26:468-74.
  4. Wilson DJ, McLardy-Smith PD, Woodham CH, McLarnon JC. Diagnostic ultrasound in haemophilia. *Br Ed Bone and Joint Surgery*. 1987;69:103-7.
  5. Gimeno Aránguez M, Colomar Palmer P, González Mediero I, Ollero Caprani JM. The clinical and morphological aspects of childhood lymphangiomas: A review of 145 cases. *An Esp Pediatr*. 1996;45:25-8.
  6. Manco-Jonhson M. Hemophilia management: Optimizing treatment based on patient needs. *Curr Opin Pediatr*. 2005;17:3-6.
  7. Mulder K, Cassis F, Seuser DR, Narayan P, Dalzell R, Poulsen W. Risks and benefits of sports and fitness activities for people with haemophilia. *Haemophilia*. 2004;10:161-3.
  8. Ljung RC. Prophylactic infusion regimens in the management of hemophilia. *Thromb Haemost*. 1999;82:525-30.