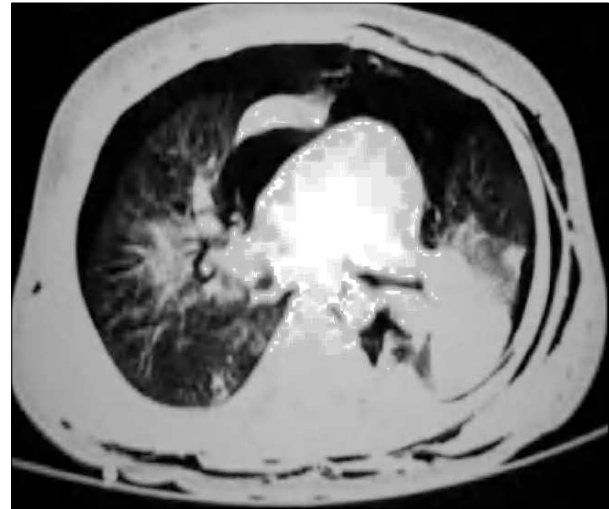


## Aplicación precoz de la ventilación de alta frecuencia oscilatoria en un lactante con neumopatía química grave

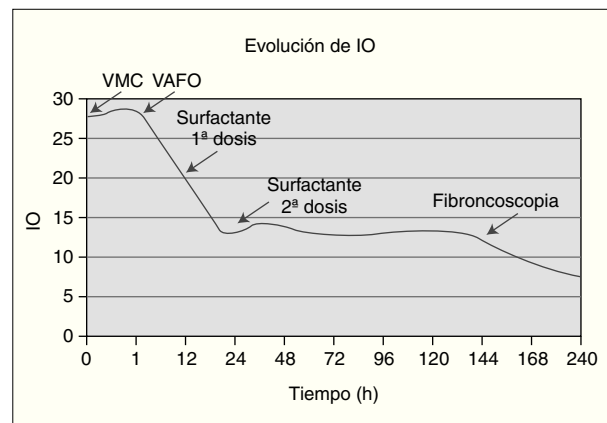
*Sr. Editor:*

La ventilación de alta frecuencia oscilatoria (VAFO) ha sido utilizada fundamentalmente como técnica de rescate pulmonar ante el fracaso de la ventilación mecánica convencional<sup>1,2</sup>. Sin embargo, en los últimos años sus indicaciones se han ido ampliando, teniendo en cuenta que su aplicación precoz puede mejorar sus resultados<sup>3</sup>.

Presentamos el caso de un lactante de 15 meses sin antecedentes de interés, que presentó un cuadro de insuficiencia respiratoria aguda y progresiva tras la aspiración de un producto químico compuesto por hidrocarburos alifáticos de cadena larga. La radiografía de tórax mostraba un infiltrado alveolointerstitial bilateral. Se decidió su ingreso y tratamiento con oxígeno, antibióticos y corticoides. En las siguientes 4 h desarrolló un enfisema subcutáneo cervical. La TC de tórax evidenció una consolidación alveolar en ambas bases, neumotórax bilateral, neumomediastino y enfisema subcutáneo (fig. 1). Ante el rápido deterioro clínico del paciente se decidió su traslado a nuestro centro. Aunque a su llegada presentaba una dificultad respiratoria moderada y mantenía una oxigenación normal con oxígeno a través de mascarilla facial, presentó un deterioro clínico e hipoxemia progresivos, por lo que se evacuó el neumotórax



**Figura 1.** TC pulmonar. Consolidación en ambas bases pulmonares, neumotórax bilateral y neumomediastino.



**Figura 2.** Evolución del índice de oxigenación del paciente.

derecho y se inició ventilación no invasiva en modo CPAP, sin mejoría evidente (saturación de Hb entre 88 y 92% a pesar de 10 cmH<sub>2</sub>O en CPAP y fracción inspiratoria de oxígeno de 0,9). Se decidió entonces la intubación endotraqueal y ventilación mecánica convencional en modo SIMV-P (PIP 35 cmH<sub>2</sub>O, PEEP 9 cmH<sub>2</sub>O, FiO<sub>2</sub> 0,80). El índice de oxigenación calculado una hora después era de 28, observándose en la radiografía de tórax signos de síndrome de distrés respiratorio agudo, por lo que se decidió aplicar la VAFO con los siguientes parámetros iniciales: Paw: 30 cmH<sub>2</sub>O, ΔP: 92 cmH<sub>2</sub>O, frecuencia: 11 Hz y FiO<sub>2</sub>: 0,70. Doce horas después, ante la imposibilidad de disminuir de forma significativa los parámetros ventilatorios, se decidió administrar surfactante pulmonar. Unas 12 h más tarde comenzó a objetivarse una mejoría de la oxigenación (fig. 2) que permitió iniciar el descenso progresivo de los parámetros ventilatorios. El niño se mantuvo con VAFO durante 10 días y se extubó tras 24 h de transición ventilación convencional, sin otras incidencias.

Los hidrocarburos alifáticos son compuestos químicos constituidos por cadenas hidrocarbonadas de longitud variable, que son utilizados como disolventes en numerosos productos in-

dustriales<sup>4</sup>. Dichos compuestos, cuando son inhalados, pueden producir importantes lesiones pulmonares, que incluyen la destrucción del surfactante y efectos corrosivos sobre las vías respiratorias, las áreas alveolares y los capilares pulmonares<sup>4,5</sup>, condicionando una insuficiencia respiratoria hipoxémica grave tal como ocurrió en nuestro caso.

El tratamiento de la insuficiencia respiratoria hipoxémica se basa en la oxigenoterapia y la ventilación mecánica. Cuando la lesión del parénquima pulmonar es grave, los parámetros ventilatorios necesarios para oxigenar y ventilar al paciente pueden contribuir a empeorar la situación, generando una lesión pulmonar inducida por el ventilador, mediada por diversos factores incluidos en los términos de barotrauma, volutrauma, atelectrauma y biotrauma<sup>1-3,6,7</sup>. Una de las principales ventajas de la VAFO en dicha situación es su capacidad para oxigenar y ventilar al niño con menor incidencia de lesiones inducidas por el respirador gracias a las mínimas oscilaciones de presión (amplitud) a nivel alveolar y al mantenimiento del volumen pulmonar óptimo<sup>2</sup>. Por ello, se ha sugerido que su aplicación ante una insuficiencia respiratoria que precisara ventilación invasiva debería ser precoz<sup>3</sup>. Según nuestro protocolo de VAFO, el criterio de inclusión en caso de patología restrictiva incluye un índice de oxigenación superior a 13 que no mejora en 6 h tras haber tratado de optimizar la ventilación mecánica convencional<sup>1</sup>. En cambio, en caso de fuga aérea grave, nuestro protocolo indica la VAFO como estrategia de elección<sup>1</sup>.

La presencia en el paciente comentado de una lesión pulmonar química con empeoramiento progresivo y fuga aérea hizo que considerásemos la VAFO como la mejor opción ventilatoria desde el primer momento. Los resultados de la VAFO, a la que se asoció el tratamiento sustitutivo con surfactante fueron satisfactorios, consiguiéndose la recuperación completa del paciente. Por ello, consideramos que, en otros casos similares, la VAFO debería ser valorada como una opción terapéutica de aplicación electiva y precoz.

**N. Carreira Sande<sup>a</sup>, R. Martínez Bugarín<sup>b</sup>,  
F. Meijide del Río<sup>c</sup>, F. Martínón Torres<sup>a</sup>  
y A. Rodríguez Núñez<sup>a</sup>**

<sup>a</sup>Servicio de Críticos y Urgencias Pediátricas.  
Departamento de Pediatría. Hospital  
Clínico Universitario. Santiago de Compostela.

<sup>b</sup>Departamento de Pediatría. Hospital Clínico  
Universitario. Valladolid. <sup>c</sup>Servicio de Pediatría.  
Complejo Hospitalario Xeral-Ciés. Vigo.  
España.

**Correspondencia:** Dr. A. Rodríguez Núñez.  
Servicio de Críticos y Urgencias Pediátricas.  
Hospital Clínico Universitario. Santiago de Compostela.  
Travesía Choupana, s/n.  
15706 Santiago de Compostela. España.  
Correo electrónico: Antonio.Rodriguez.Nunez@sergas.es

- Martinón Torres F, Ibarra de la Rosa I, Fernández Sanmartín M, García Menor E, Martínón Sánchez JM. Ventilación de alta frecuencia. En: Manual de Ventilación Mecánica en Pediatría. Madrid: Publimed; 2003. p. 109-25.
- Martinón Torres F, Pérez Gil J, Ginés Galán V, Martínón Sánchez JM, Álvarez Escudero J. Ventilación de alta frecuencia oscilatoria: pasado, presente y futuro. Act Anest Reanim. 2001;11:136-49.
- Torrecilla JM. Volatile substance and other drug abuse inhalation in Spain. J Toxic Clin Toxicol. 2004;42:1000.
- Hudson L. Progress in understanding ventilator induced lung injury. JAMA. 1999;282:77-8.
- Arnold JH. High-frequency ventilation in the pediatric intensive-care unit. Pediatr Crit Care Med. 2000;1:93-9.
- Priebe JP, Arnold JH. High-frequency oscillatory ventilation in pediatric patients. Respir Care Clin North Am. 2001;7:633-45.

## BIBLIOGRAFÍA

- Martinón Torres F, Rodríguez Núñez A, Jaimovich DG, Martínón Sánchez JM. Ventilación de alta frecuencia oscilatoria en pacientes pediátricos. Protocolo de aplicación y resultados preliminares. An Esp Pediatr. 2000;53:305-13.