

# Riesgos de los tatuajes de henna negra

D.M. Arranz Sánchez, M. Corral de la Calle, C. Vidaurrázaga Díaz de Arcaya,  
R. de Lucas Laguna y R. Díaz Díaz

Servicio de Dermatología. Hospital Universitario La Paz. Madrid. España.

La realización de tatuajes temporales de henna negra es una práctica decorativa que va progresivamente en aumento en los últimos años, debido a su aparente inocuidad y a su desaparición en pocas semanas. La henna negra contiene parafenilendiamina (PPD) en su composición, un colorante sintético cuyo principal uso es como componente de tintes capilares, con gran poder sensibilizante. De forma paralela al aumento de la difusión de los tatuajes de henna negra están apareciendo múltiples casos de eccemas de contacto alérgico tras su realización. Gran parte de estos casos se dan en niños y adolescentes durante el período estival, por la gran oferta de tatuadores en los lugares de vacaciones y el desconocimiento de los padres de los riesgos que representan estos tatuajes. En la labor de paliar esta desinformación tenemos un papel fundamental los médicos, en particular, los pediatras, médicos de atención primaria y dermatólogos, que podemos ser consultados antes de la realización de un tatuaje de este tipo y que trataremos a los pacientes cuando hayan desarrollado lesiones. Se presenta nuestra experiencia aportando 8 casos y revisando brevemente la literatura especializada al respecto.

## Palabras clave:

*Henna negra. Eccema alérgico de contacto. Parafenilendiamina. PPD. Infancia. Tatuaje.*

## RISKS OF BLACK HENNA TATTOOS

Temporary henna tattoos have become increasingly popular in the last few years, because of their apparent harmlessness and disappearance in few weeks. Black henna contains paraphenylenediamine (PPD), a synthetic colorant which is used in hair dyes and can cause sensitization. Many cases of allergic contact dermatitis occurring after tattooing have been reported, especially in children and teenagers during the summer time, since there are many tattoo-painters at holiday places and the parents are unaware of the risks of these tattoos. Clinicians, particularly pediatricians, primary care physicians and dermatologists should seek to remedy this misinformation. We can be the first person to be consulted before the tattoo painting and we will treat patients with lesions. We present our

experience of eight cases of allergic contact dermatitis after tattooing and briefly review the literature on the risks of black henna tattoos.

## Key words:

*Black henna. Allergic contact dermatitis. Paraphenylenediamine. PPD. Childhood. Tattoo.*

## INTRODUCCIÓN

La realización de tatuajes temporales de henna negra es una práctica decorativa que va progresivamente en aumento en los últimos años debido a su aparente inocuidad y a su desaparición en pocas semanas. Gran parte de estos tatuajes se realizan en niños y adolescentes durante el período estival.

La henna es un pigmento natural de color rojizo que se extrae de las hojas secas de la planta *Lawsonia inermis*. Se aplica directamente sobre el pelo o la piel y su capacidad de sensibilización es extraordinariamente baja; los casos comunicados de verdadera sensibilización a henna natural resultan excepcionales. Sin embargo, la duración del tatuaje es muy corta, por este motivo, en ocasiones se le añaden distintas sustancias para aumentar su estabilidad y duración, entre ellas limón, remolacha, cáscara de nuez, aceites esenciales y colorantes sintéticos, como la parafenilendiamina (PPD) y sus derivados<sup>1,2</sup>. La henna negra es aquella a la que se le añade PPD.

La PPD es una sustancia coloreada que se utiliza en múltiples productos. Su uso fundamental es como componente de tintes capilares (es el principal agente sensibilizante por contacto en profesionales de la peluquería), pero también se utiliza como colorante textil, en gomas, sombras de ojos, plásticos, tintas de impresión, líquido para revelado de rayos X y productos de fotografía. Tiene un alto poder sensibilizante y además existe reacción cruzada con otras moléculas como colorantes del grupo azo, sulfonamidas, el ácido paraaminobenzoico (PABA) de algunos fotoprotectores y anestésicos locales como la benzocaína y la procaína<sup>2,3</sup>.

**Correspondencia:** Dra. D.M. Arranz Sánchez.

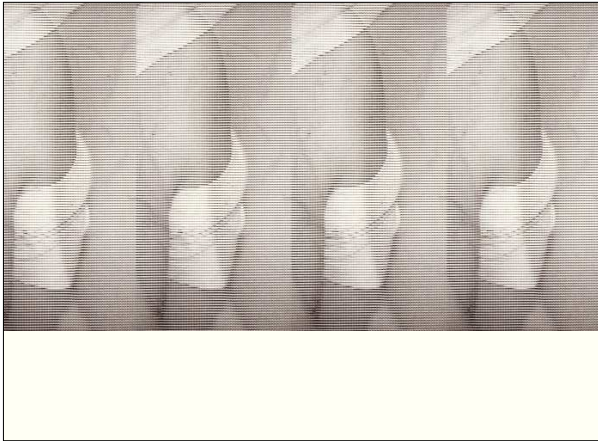
Servicio de Dermatología. Hospital Universitario La Paz.

Pº de la Castellana, 267. 28046 Madrid. España.


Correo electrónico: dalmazia@wanadoo.es; darranzsanchez@hotmail.com

Recibido en abril de 2005.

Aceptado para su publicación en junio de 2005.



**Figura 1.** Lesiones lineales, papulosas, eritematosas y descamativas, siguiendo los trazos del dibujo de un tatuaje de henna negra, en la espalda de un varón de 17 años.



**Figura 2.** Lesiones lineales exudativo-costrosas en el brazo de una niña de 5 años.

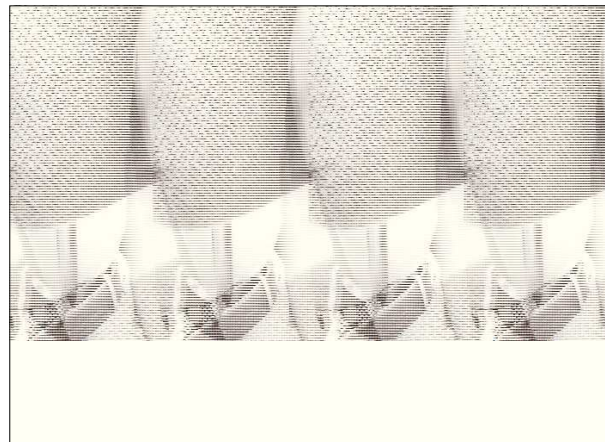
En los últimos años están apareciendo múltiples casos de eccemas de contacto alérgico por sensibilización a la PPD contenida en la henna negra<sup>1,2,4-13</sup>. Esta sensibilización supondrá un problema permanente para las actividades privadas y laborales del paciente.

### PACIENTES Y MÉTODOS

Se presentan 8 casos de pacientes menores de 18 años de edad, vistos en la Unidad de Eccemas del Hospital La Paz de Madrid en 2 años. Ninguno de los pacientes tiene historia previa de contacto con tintes capilares ni se había realizado previamente otro tatuaje. Ninguno tiene historia personal o familiar de atopia.

Todos tienen en común la realización de un tatuaje semipermanente en una extremidad superior en la época estival, con la aparición de lesiones pruriginosas, eritematosas, descamativas (fig. 1) o exudativas (fig. 2) en función de la intensidad del eccema, localizadas en la zona del tatuaje y delimitando estrictamente los trazos de los dibujos, que comenzaron entre los 7 y los 15 días desde su realización. Todos los casos respondieron favorablemente al tratamiento tópico con corticoides de moderada potencia. En 5 casos ha quedado hipopigmentación residual tras la desaparición de las lesiones (fig. 3).

Varias semanas después de la resolución del cuadro agudo, todos fueron estudiados en nuestra unidad, mediante la realización de pruebas epicutáneas para valorar la posibilidad de un origen alérgico de sus eccemas. En todos los pacientes se obtuvo el consentimiento informado de los padres. Las pruebas epicutáneas se realizan mediante la colocación en la espalda de unos parches que contienen cantidades estandarizadas de diversos alérgenos. Se mantienen en contacto con la piel durante 48 h y después se retiran, haciéndose una primera lectura en ese momento y otra posterior a las 96 h de su colocación (fig. 4). En estos casos, los alérgenos estudiados son los



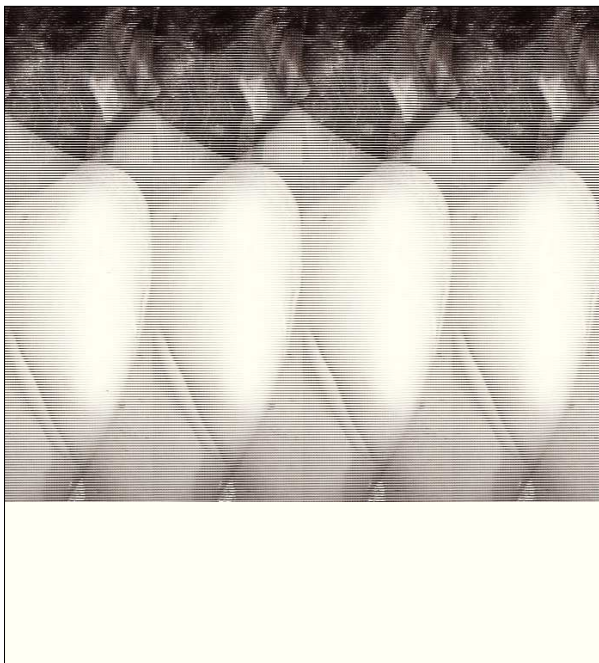
**Figura 3.** Hipopigmentación residual tras la resolución de las lesiones de la paciente anterior.

contenidos en la batería estandarizada TRUE TEST® (Alk Abelló, Laboratories AS, Denmark) y una selección de la batería de textiles (Chemotechnique Diagnostics®), conteniendo los derivados de la parafenilendiamina paraaminobenceno y paraaminofenol y distintos colorantes dispersos (*blue 106, blue 124, red 1, red 17, brown 1, yellow 3, yellow 9, acid yellow 61, orange 1, orange 3*), así como henna natural al 10 y al 20% en agua.

Las características de los pacientes y los resultados de las pruebas epicutáneas se recogen en la tabla 1.

### RESULTADOS

Todos los pacientes fueron diagnosticados de eccema alérgico de contacto, al mostrar una sensibilización intensamente positiva (+++/+++) a PPD, principal responsable de este cuadro clínico. Cinco de los pacientes tuvieron además pruebas positivas para las gomas negras.



**Figura 4.** Pruebas epicutáneas a las 96 h, correspondientes a la paciente de las figuras 2 y 3.

En cuanto a la batería de textiles, sólo pudieron ser estudiados con ésta 7 de los 8 pacientes. De esos siete, cinco mostraron reacción positiva con paraaminobenceno y cuatro con paraaminofenol. Se encontraron positividades a distintos colorantes dispersos del grupo azo, a saber: seis reacciones a *orange* 3, cinco a *orange* 1, cuatro a *yellow* 3 y una a *red* 1.

### DISCUSIÓN

En general, se acepta que el eccema de contacto alérgico en los primeros años de la vida es poco frecuente y que va aumentando progresivamente con la exposición a determinados alergenicos. Los principales agentes sen-

sibilizantes en la infancia son los metales, los componentes de las gomas y los perfumes. No obstante, cambios en el tipo y composición de la ropa y el calzado, así como la moda de decorar el cuerpo con *piercings* o tatuajes, puede hacer que la frecuencia de eccemas alérgicos o las sustancias causantes cambien<sup>14</sup>. Este es el caso de los eccemas de contacto alérgicos a PPD causados por seudotatuajes de henna negra, con numerosas comunicaciones de casos infantiles y juveniles en los últimos años<sup>1,2,4,5,7-9,11,13</sup>.

Según la normativa vigente en la Unión Europea sobre la composición de los productos cosméticos, la PPD no puede estar a una concentración mayor del 6% y no puede aplicarse directamente sobre la piel, las cejas o las pestañas<sup>4</sup>. Además, otros componentes de los tintes capilares, fundamentalmente el peróxido de hidrógeno, aceleran la oxidación de la PPD, degradándola y limitando su capacidad sensibilizante. En el caso de los tatuajes, este proceso de neutralización no existe, por lo que la PPD se mantiene directamente en contacto sobre la piel durante varios días.

Los tatuajes de henna negra no están contemplados en la anteriormente mencionada normativa sobre cosméticos y, por tratarse de tatuajes temporales, tampoco se someten a la legislación que regula la realización de tatuajes permanentes. De modo que, en medio de un vacío legislativo, está aumentando de forma exponencial la aplicación no profesional de estos tatuajes, sin que se lleve a cabo un control adecuado sobre ellos. Es casi imposible conocer la composición exacta de la henna negra utilizada en un paciente concreto que consulta por un eccema alérgico de contacto. En la revisión bibliográfica realizada, sólo se ha encontrado un trabajo que ha conseguido cuantificar la concentración de PPD en una muestra de henna proporcionada por el propio paciente, siendo ésta de 15,7%<sup>15</sup>.

La presumiblemente alta concentración de PPD en las mezclas usadas para tatuar y el prolongado contacto

**TABLA 1. Características de los pacientes y resultados de las pruebas epicutáneas**

Caso	Edad	Sexo	Localización	True test	Batería textiles y peluquería (selección)	Hipopigmentación
1	11	Varón	Extremidad superior	PPD, gomas negras	<i>Orange</i> 3, <i>red</i> 1, <i>yellow</i> 3, paraaminobenceno, paraaminofenol	No
2	5	Mujer	Extremidad superior	PPD	<i>Orange</i> 3, <i>yellow</i> 3, paraaminobenceno	No
3	10	Varón	Extremidad superior	PPD, gomas negras	Paraaminofenol, <i>orange</i> 1, <i>orange</i> 3	Sí
4	11	Mujer	Extremidad superior	PPD, gomas negras	<i>Orange</i> 1	No
5	7	Varón	Extremidad superior	PPD, gomas negras	Paraaminobenceno, paraaminofenol, <i>orange</i> 1, <i>orange</i> 3, <i>yellow</i> 3	Sí
6	5	Varón	Extremidad superior	PPD, gomas negras	Paraaminobenceno, paraaminofenol, <i>orange</i> 1, <i>orange</i> 3, <i>yellow</i> 3	Sí
7	4	Varón	Extremidad superior	PPD	Paraaminobenceno, <i>orange</i> 3, <i>orange</i> 1	Sí
8	17	Varón	Extremidad superior	PPD	No realizadas	Sí

PPD: parafenilendiamina.

de la sustancia sin neutralizar con piel lampiña, facilitan la sensibilización activa a PPD en pacientes que nunca hayan tenido contacto previo con ésta, ni en tintes capilares ni en otros tatuajes. Esta sensibilización primaria desencadena un fenómeno de hipersensibilidad de tipo IV, con aparición de lesiones eccematosas en las zonas de contacto entre 1 y 3 semanas después de la aplicación<sup>2</sup>.

En el caso de pacientes sensibles a PPD por contacto previo con tintes capilares permanentes o con textiles, las lesiones de eccema pueden aparecer a las pocas horas o días del tatuaje<sup>5,12</sup>.

Una vez que un individuo se ha sensibilizado a PPD, esta sensibilización ya no desaparece, por lo que no podrá utilizar en un futuro tintes capilares, deberá tener cuidado con tintes de ropa y con el resto de productos que pueden contener PPD, pudiendo condicionar estos aspectos tanto su vida habitual como su actividad laboral. Es llamativa la intensidad de las sensibilizaciones a PPD adquiridas tras este tipo de tatuajes. Se han comunicado 2 casos de niños sensibilizados mediante henna negra que, tras teñirse el pelo con un tinte capilar comercial, reaccionan a las pocas horas de forma intensa, precisando hospitalización para el control del cuadro e incluso ventilación asistida<sup>16</sup>.

Las reacciones cruzadas más frecuentes son las de los colorantes textiles del grupo azo, fundamentalmente con el *disperse orange 3* y el *disperse yellow 3*. El motivo de esta reacción cruzada es la existencia de anillos aromáticos comunes en su composición química, además de que el *disperse orange 3* en su degradación forma PPD<sup>4,11,17</sup>. En nuestros casos, los colorantes más frecuentes han sido los dos anteriores y el *disperse orange 1*. La relevancia de estas pruebas estriba en la posibilidad de futuros brotes de eccema ante la liberación de estos alérgenos en ropas mal teñidas. No está muy claro qué recomendaciones a este respecto hay que dar de cara al futuro, ya que no hay publicaciones sobre el seguimiento a largo plazo de pacientes sensibilizados a colorantes azo, pero dada la intensidad de las sensibilizaciones y la edad tan temprana de la vida en la que se producen, parece prudente recomendar evitar el uso de ropas "teñidas artesanalmente" como las compradas en mercadillos (no sólo de los colores naranja y amarillo, ya que se utilizan mezclados para conseguir otros tonos, como el beige).

Las sulfonamidas se encuentran en algunos medicamentos de administración tópica y oral (antibióticos, antidiabéticos orales, etc.). Por supuesto, deben evitar la aplicación tópica de estos medicamentos (p. ej., la sulfadiazina argéntica) y, aunque no es frecuente que las sensibilizaciones a sustancias por contacto causen problemas importantes con la administración sistémica de estas sustancias, los pacientes deben ser advertidos sobre esta posibilidad. El PABA es un filtro fotoprotector químico, que está siendo progresivamente retirado de la composición

de los productos comerciales, pero aún existe en alguno de ellos. Los fotoprotectores infantiles deben contener fundamentalmente filtros físicos y en particular, deben estar libres de PABA. La benzocaína y la procaína son anestésicos locales del grupo "éster" derivados del PABA, que actualmente se utilizan de forma tópica en colirios o pomadas anestésicas y por vía sistémica sólo la procaína asociada a penicilina intramuscular. Todas estas moléculas pueden tener reacción cruzada con la PPD y no deben ser utilizadas en personas sensibilizadas a la misma.

El paraaminobenceno y el paraaminofenol son derivados de la PPD y pueden encontrarse en los mismos productos que ésta, por lo que sirven las mismas observaciones.

Existen otras sustancias derivadas de la PPD que se utilizan como antioxidantes en el proceso de transformación del caucho hasta las distintas clases de gomas comerciales. Estas sustancias son los derivados amínicos de la PPD. Pueden encontrarse en cualquier tipo de goma, pero fundamentalmente en las industriales y en todas aquellas de color negro (las llamadas gomas negras, en neumáticos, cintas transportadoras, gafas protectoras, etc.)<sup>18</sup>. Entre nuestros pacientes, se encuentran cinco con sensibilización a gomas negras, aspecto que también influirá en su futuro.

Por último, el mecanismo por el cual se produce hipopigmentación postinflamatoria transitoria es desconocido, pero podría relacionarse con inhibición de la síntesis de melanina o con citotoxicidad directa sobre los melanocitos<sup>13</sup>. Esta hipopigmentación tarda varios meses en desaparecer por completo.

En resumen, en un futuro próximo es previsible encontrar cada vez más casos de eccemas de contacto alérgicos provocados por tatuajes de henna negra, debido al aumento de su popularidad. Es necesario conocer las secuelas que éstos pueden dejar, transitorias como la hiper y la hipopigmentación y permanentes, como la sensibilización a PPD, sus derivados y las posibles reacciones cruzadas. Se deben desaconsejar los tatuajes de henna que contenga PPD y, por imposibilidad de conocer la composición en casi la totalidad de las mezclas utilizadas por los artistas ambulantes, sería deseable que esta práctica quedase regulada legalmente.

## BIBLIOGRAFÍA

1. Vera E, Bergón M, López de Ayala E, Arranz D, Hernández-Cano N, Vidaurrázaga C. Dermatitis de contacto por pseudotatuajes en niños. A propósito de dos casos. *Med Cutan Iber Lat Am.* 2003;31:179-81.
2. Marcoux D, Couture-Trudel PM, Riboulet-Delmas G, Sasseville D. Sensitization to Para-Phenylenediamine from a Steetside Temporary Tattoo. *Pediatr Dermatol.* 2002;19:498-502.
3. Fernández Vozmediano JM, Armario Hita JC. Sensibilización por contacto a parafenilendiamina. Experiencia de 10 años. *Med Cutan Iber Lat Am.* 2004;32:19-22.

4. Córdoba C, Dorado JM, Sánchez-Pérez J, Vargas E, Alonso A, Fernández-Herrera J. Dermatitis de contacto por pseudotatuaje de henna negra. *Actas Dermosifiliogr.* 2004;95:618-21.
5. Nawaf AM, Joshi A, Nour-Eldin O. Acute allergic contact dermatitis due to para-phenylenediamine after temporary henna painting. *J Dermatol.* 2003;30:797-800.
6. Wolf R, Wolf D, Matz H, Orion E. Cutaneous reactions to temporary tattoos. *Dermatol Online J.* 2003;9:3.
7. Neri I, Guareschi E, Savoia F, Patrizi A. Childhood allergic contact dermatitis from Henna Tattoo. *Pediatr Dermatol.* 2002;19:503-5.
8. Suárez Fernández R, García P, Chavarria E, Lázaro P. Eccema alérgico de contacto por tatuaje de henna. *Allergol Immunopathol (Madr).* 2002;30:292-4.
9. Pegas JR, Criado PR, Criado RF, Vasconcellos C, Pires MC. Allergic contact dermatitis to temporary tattoo by p-phenylenediamine. *J Investig Allergol Clin Immunol.* 2002;12:62-4.
10. Wen-Hung C, Ya-Ching C, Lih-Jen Y, Shuen-Iu H, Wen-Rou W, Jing-Yi L, et al. Clinicopathologic features of skin reactions to temporary tattoos and analysis of possible causes. *Arch Dermatol.* 2002;138:88-92.
11. Miguélez A, Ortiz de Frutos FJ, Polimón I, Comunión A, Iglesias L. Eccema alérgico de contacto por pseudotatuajes. *Actas Dermosifiliogr.* 2001;92:585-8.
12. Simpson-Dent SL, Hunt SH, Davison SC, Wakelin SH. Tattoo dermatitis from primary sensitization to clothing dyes. *Contact Dermatitis.* 2001;45:248.
13. Jappe U, Hause BM, Petzoldt D. Erythema-multiforme-like eruption and depigmentation following allergic contact dermatitis from a paint-on henna tattoo, due to para-phenylenediamine contact hypersensitivity. *Contact Dermatitis.* 2001;45:249-50.
14. Kutting B, Brehler R, Traupe H. Allergic contact dermatitis in children: strategies of prevention and risk management. *Eur J Dermatol.* 2004;14:80-5.
15. Brancaccio RR, Brown LH, Chang YT, Fogelman JP, Mafong EA, Cohen DE. Identification and quantification of paraphenylenediamine in a temporary black henna tattoo. *Am J Contact Dermat.* 2002;13:15-8.
16. Jasim ZF, Darling JR, Handley JM. Severe allergic contact dermatitis to paraphenylene diamine in hair dye following sensitization to black henna tattoos. *Contact Dermatitis.* 2005;52:116-7.
17. Fousereau J. Clothing. En: Rycroft RJG, Menné T, Frosch PJ, Benezra C, editors. *Textbook of contact dermatitis.* Berlin Heidelberg: Springer-Verlag; 1992. p. 503-14.
18. Conde-Salazar Gómez L. Dermatitis por gomas y sus componentes. En: Conde-Salazar Gómez L, Ancona Alayón A, editores. *Dermatitis profesionales.* Barcelona: Signament i Comunicació; 2000. p. 69-78.