

# Topiramato y embarazo. Recién nacido con anomalías óseas

C. Vila Cerén, X. Demestre Guasch, F. Raspall Torrent, M.J. Elizari Saco,  
P. Sala Castellví y S. Martínez Nadal

Servicio de Pediatría. Hospital de Barcelona. SCIAS. Barcelona. España.

El topiramato es un fármaco antiepiléptico de nueva generación utilizado entre otras indicaciones para tratamiento de las crisis parciales rebeldes a otros anticonvulsivos. Hasta la fecha no se han descrito efectos teratogénicos organoespecíficos en seres humanos, pero sí en animales de experimentación. Se presenta el caso de un recién nacido de madre con una epilepsia parcial tratada durante toda la gestación con topiramato en dosis de 300 mg al día. Al nacer se comprobó agenesia del dedo pulgar derecho, hipoplasia del pulgar izquierdo, sindactilia del segundo y tercer dedos de los pies y agenesia de algunas falanges, hipoplasia del músculo orbicular derecho de la boca. No se encontró ninguna causa etiológica y se especula si la monoterapia con topiramato pudiera tener relación causal.

## Palabras clave:

*Topiramato y embarazo. Teratogenicidad. Antiepilépticos.*

## TOPIRAMATE AND PREGNANCY. NEONATE WITH BONE ANOMALIES

Topiramate is a new generation, antiepileptic drug used for the treatment of persistent partial crises. To date no specific teratogenic effects have been reported in humans, but they have appeared in experimental animals. We present the case of a neonate whose mother suffered from partial epilepsy, which was treated with topiramate throughout pregnancy at doses of 300 mg per day. When the child was born agenesia of the right thumb, hypoplasia of the left thumb, and syndactylia of the second and third toes of the foot with agnesis of some phalanges, and hypoplasia of the right orbicular muscle in the mouth were observed. No etiologic cause was found. We discuss whether there could have been a causal relationship with topiramate monotherapy.

## Key words:

*Topiramate and pregnancy. Antiepileptic drugs. Teratogenicity.*

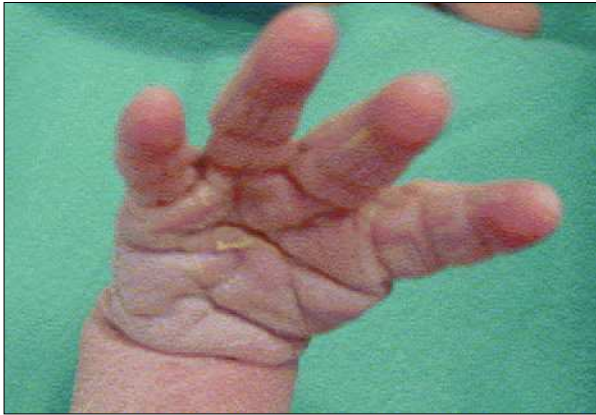## INTRODUCCIÓN

La planificación y correcto control del embarazo de la mujer con epilepsia suele acompañarse de una gestación normal y nacimiento de niños sanos en un 90-95% de los casos<sup>1</sup>. No deben olvidarse, sin embargo, los riesgos potenciales de la enfermedad y del tratamiento.

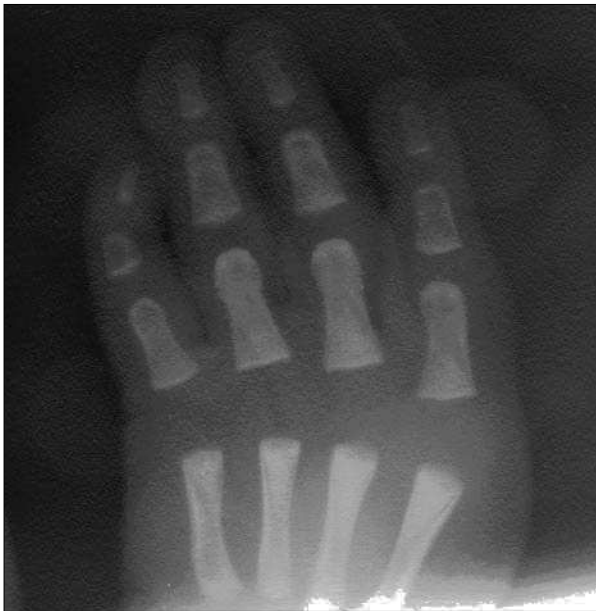
Se calcula que 1 de cada 250 recién nacidos están expuestos *in utero* a fármacos antiepilépticos. El riesgo absoluto de malformaciones mayores es del 7 al 10%, lo que supone una incidencia 2-3 veces superior respecto a la población general<sup>2-4</sup>. Entre los factores implicados se incluyen el tamaño molecular del fármaco anticonvulsivante, la fracción libre, su liposolubilidad, las altas concentraciones en plasma fetal, los niveles bajos de folatos maternos, la politerapia, sus metabolitos activos y el efecto de las convulsiones maternas sobre el feto. Durante el embarazo el riesgo de crisis aumenta un 10-20%, especialmente entre la 12 y 20 semanas, con mayor probabilidad de sufrirlas aquellas mujeres que ya presentaban crisis frecuentes antes de la gestación<sup>5</sup>. Estudios recientes han demostrado que durante el embarazo los niveles de fármacos antiepilépticos son subterapéuticos como consecuencia de los cambios farmacocinéticos que se producen durante la gestación y el no cumplimiento del tratamiento por temor a los efectos sobre el feto<sup>6,7</sup>. Son conocidas ciertas anomalías congénitas asociadas a antiepilépticos clásicos como el retraso de crecimiento intrauterino, alteraciones craneofaciales, anomalías digitales, defectos del tubo neural, cardiopatías, etc., tanto en tratamientos combinados como en monoterapia<sup>8,9</sup>. Para prevenir ciertos efectos teratogénicos se recomienda una dosis diaria de 4 mg de ácido fólico en la gestante, ajuste detallado de la dosis del fármaco y favorecer la monoterapia. El cambio posconcepcional de fármaco no reduce significativamente el riesgo de malformación y puede comprometer el control de las convulsiones<sup>10,11</sup>.

**Correspondencia:** Dra. C. Vila Cerén.  
Servicio de Pediatría. Hospital de Barcelona. SCIAS.  
Diagonal, 660. 08034 Barcelona. España.  
Correo electrónico: neonatos@sciashdb.com

Recibido en febrero de 2005.  
Aceptado para su publicación en junio de 2005.



**Figura 1.**



**Figura 2.**

En los últimos años se han comercializado nuevos fármacos antiepilépticos, también denominados de nueva generación, debido a la necesidad de disponer de fármacos eficaces frente a epilepsias resistentes, mejorar la tolerancia, la vida media de eliminación, disminuir interacciones y mejorar el cumplimiento terapéutico. El efecto teratogénico de estos nuevos fármacos no es conocido. Aunque no se ha demostrado que su riesgo sea inferior al de los de primera generación, no hay ensayos clínicos comparativos entre ellos. Es probable que sean menos teratogénicos y no se han identificado malformaciones organoespecíficas, y las halladas son de difícil interpretación<sup>12</sup>.

### **OBSERVACIÓN CLÍNICA**

Recién nacido hijo de una mujer de 33 años con antecedente de epilepsia desde los 6 años que fue tratada hasta los 18 con métodos naturistas. A partir de entonces

se trató, en etapas sucesivas, con carbamazepina, ácido valproico y topiramato (TPM) asociado a clonazepam. Antecedentes familiares de polidactilia en mano en abuelo materno, al que se le extirpó un dedo supernumerario, entre el primer y segundo dedo, en su infancia. La madre nota mejoría de las convulsiones con el tratamiento combinado y cuando decide tener descendencia suspende el tratamiento con clonazepam y continúa con 300 mg diarios de TPM. Durante el embarazo se realizó tratamiento con ácido fólico y polivitamínicos. La analítica realizada durante el embarazo, incluidas serologías, fue normal, inmune para la rubéola, detección de estreptococo beta-hemolítico del grupo B en frotis vaginal y rectal negativa. En la semana 11 presentó una convulsión como las habituales consistente en crisis nocturna de hipertonia mandibular, brazos y manos, de unos 20 s de duración. Recuerda haber sufrido en toda la gestación un total de cuatro episodios de similares características distribuidas en todos los trimestres. En la semana 41 se realiza cesárea electiva por presentación podálica con amniorraxis intraoperatoria, de la que se obtienen aguas claras. Recién nacido de sexo femenino de 3.335 g, talla 50,5 cm, perímetro craneal de 35,5 cm. Test de Apgar al minuto de 9 y a los 5 min de 10. En la exploración física destaca agenesia del pulgar de mano derecha, el pulgar izquierdo es hipoplásico y en aducción (figs. 1 y 2) sindactilia casi completa de segundo y tercer dedos de los pies, hipoplasia del músculo orbicular derecho de la boca y displasia de cadera izquierda, siendo normal el resto de exploración.

La serie ósea mostró agenesia de falanges del primer dedo y primer metacarpiano de mano derecha, mano izquierda normal, ausencia de falanges distales de los dedos tercero y quinto del pie derecho, y del cuarto y quinto del izquierdo; el cúbito y radio de ambos brazos eran normales, tórax y clavículas normales. Ecografía abdominal, ecocardiografía Doppler color normal y ecografía cerebral normales. Hemograma y cariotipo normal. Otonemisiones acústicas bilaterales presentes. Recibió lactancia artificial. En controles posteriores presenta mejoría de la hipoplasia del músculo orbicular de la boca y de la displasia de cadera.

### **DISCUSIÓN**

El TPM es un monosacárido con un grupo sulfamato que inicialmente se sintetizó para el tratamiento de la diabetes por su actividad hipoglucemiante. Fue aprobado por la Food and Drug Administration (FDA) en Estados Unidos en 1996 para el tratamiento de crisis convulsivas parciales en adultos junto con otros fármacos<sup>13</sup>. En España, se autorizó en 1998. Actúa en los canales de calcio y sodio dependientes de voltaje, canales de potasio, receptores de glutamato y anhidrasa carbónica. Modula la acción del receptor GABA-A aumentando el flujo de ion cloruro al interior de la célula neuronal. Sus aplicaciones terapéuticas son, en adultos y niños, crisis convulsivas

parciales, síndrome de Lennox-Gastaut, epilepsia generalizada primaria resistente y coma antimigráñoso. Se han descrito efectos adversos neuropsiquiátricos dependientes de la dosis, y también litiasis renal en pacientes pre-dispuestos. En ensayos clínicos se han descrito miopía y trastornos de visión inespecíficos, aumento de la presión intraocular y pérdida de peso<sup>14</sup>.

Existen pocos datos acerca de los riesgos de exposición fetal a nuevos antiepilépticos. Con excepción de TPM y vigabatrina, el resto no parecen ser teratogénicos en animales, a dosis variables. No se debe olvidar, sin embargo, que los efectos en animales no siempre son extrapolables en seres humanos debido a la implicación de diversos factores, entre ellos los genéticos<sup>15</sup>. Se han descrito efectos teratogénicos en animales de experimentación con el TPM. En monos se demostró reducción del peso fetal y retraso en la maduración ósea. En ratones se observaron malformaciones en extremidades y dedos a dosis muy elevadas<sup>14</sup>. En seres humanos se demostró que el TPM pasa libremente la placenta con valores en sangre materna y fetal equiparables. Un estudio demostró que, a las 3 semanas del parto, la relación entre leche y plasma materno fue de 0,86 de promedio lo que supone un 3-23% de la dosis diaria de la madre; este autor, además, no halló malformaciones en los recién nacidos<sup>16</sup>. En un caso aislado se ha descrito retraso en el crecimiento intrauterino, hipoplasia nasal e hipoplasia ungueal del quinto dedo<sup>17</sup>. Cissoko et al<sup>18</sup> comunicaron 12 gestantes tratadas con diferentes fármacos de nueva generación entre ellos el TPM, y sólo un feto presentó malformación: aplasia de músculo orbicular de la boca al igual que nuestro caso, pero la madre fue tratada además con lamotrigina y ácido valproico. En ninguna gestante en tratamiento con TPM en monoterapia se halló malformación. Perucca et al<sup>19</sup> no hallaron ninguna malformación en 10 gestantes tratadas sólo con TPM, pero sí en casos con politerapia. En el caso que se presenta no se ha podido hallar una relación de las anomalías óseas con ninguna causa específica, y la ingesta materna de TPM se establece como posible agente causal, aunque llama la atención el antecedente familiar de polidactilia. Dada la escasez de información en la bibliografía revisada, se hace evidente que son necesarios estudios prospectivos para obtener mayor información de los efectos de los clásicos y nuevos antiepilépticos durante la gestación. El EURAP es un registro prospectivo internacional que intenta evaluar y determinar el riesgo de malformaciones causadas por el uso de antiepilépticos. Se implementó en Europa en 1999 y en la actualidad registra resultados de países de casi todos los continentes, entre ellos España<sup>20</sup>.

## BIBLIOGRAFÍA

1. Morrow JI, Craig JJ, Rusell AJC, Irwin B, Guthries E, Morrison P, et al. Which antiepileptic drugs are safest in pregnancy. *Epilepsia*. 2003;44:60.
2. Lindhout D, Omtzigt JG. Teratogenic effects of antiepileptic drugs: Implications for the management of epilepsy in women of childbearing age. *Epilepsia*. 1994;35:19-28.
3. Kaneko S, Battino D, Andermann E, Wada K, Kan R, Takeda A, et al. Congenital malformations due to antiepileptic drugs. *Epilepsy Res*. 1999;33:145-58.
4. Arpino C, Brescianini S, Robert E, Castilla E, Cocchi G, Cornel M, et al. Teratogenic effects of antiepileptic drugs: Use of an international database on Malformations and Drug Exposure (MADRE). *Epilepsia*. 2000;41:1436-43.
5. Malone F, D'Alton M. Drugs in pregnancy: Anticonvulsants. *Sem Perinatol*. 1997;21:114-23.
6. Pennell PB. Antiepileptic drug pharmacokinetics during pregnancy and lactation. *Neurology*. 2003;61:35-42.
7. Tatum WO, Liporace J, Benbadis S, Kaplan P. Updates on the treatment of epilepsy in women. *Arch Intern Med*. 2004;164:137-45.
8. Holmes L, Harvey E, Coull B, Huntington K, Khoshbin S, Ailish M, et al. The teratogenicity of anticonvulsant drugs. *N Engl J Med*. 2001;344:1132-8.
9. Gutiérrez-Álvarez AM. Uso de anticonvulsivantes durante el embarazo y riesgo de malformaciones en el recién nacido: metanálisis. *Rev Neurol*. 2003;37:1022-8.
10. Samren EB, Van Duijn CM, Christiaens GC, Hofman A, Lindhout D. Antiepileptic drug regimens and major congenital abnormalities in the offspring. *Ann Neurol*. 1999;46:739-46.
11. Tomsom T, Perucca E, Batino D. Navigating toward fetal and maternal health: The challenge of treating epilepsy in pregnancy. *Epilepsia*. 2004;45:1171-5.
12. Nieto-Barrera M. Características e indicaciones del topiramato. *Rev Neurol*. 2002;35:88-95.
13. Markind J. Topiramate: A new antiepileptic drug. *Am J Health-Syst Pharm*. 1998;55:554-62.
14. Topiramate Drug Information. Disponible en: <http://www.drugs.com/MMX/Topiramate.html>
15. Palmieri C, Canger R. Teratogenic potential of the newer antiepileptic drugs. *CNS Drugs*. 2002;16:755-64.
16. Öhman I, Vitols S, Luef G, Söderfeldt B, Tomson T. Topiramate kinetics during delivery, lactation, and in the neonate: Preliminary observations. *Epilepsia*. 2002;43:1157-60.
17. Hoyme HE, Hauck L, Quinn D. Minor anomalies accompanying prenatal exposure of topiramate. *J Invest Med*. 1998;46:119A.
18. Cissoko H, Jonville-Bera AP, Autret-Leca E. New antiepileptic drugs in pregnancy: outcome of 12 exposed pregnancies. *Therapie*. 2002;57:397-401.
19. Perucca E, Greasy G, Khan A, Neto W. Pregnancy outcomes in women treated with topiramate. *Epilepsia*. 2003;44:35.
20. EURAP. An international antiepileptic drugs and pregnancy registry. November 2004. Disponible en: [www.eurapinternational.org](http://www.eurapinternational.org)