

Dermatitis de contacto por pseudotatuajes de henna

Sr. Editor:

Presentamos dos casos de varones de 5 y 6 años de edad que acudieron a la consulta de dermatología a través del servicio de urgencias externas por presentar un cuadro de eritema, descamación y fisurización intensamente pruriginoso en la zona interescapular sobre la que se había realizado un tatuaje de henna negra 15 días antes en un recinto ferial. No habían tenido contacto previo con tintes del pelo ni otros tatuajes. No existía historia personal de vitíligo ni de dermatitis atópica.

En la exploración se observaban sendas placas eritematosas descamativas con fisuras en la zona interescapular (fig. 1) de morfología geográfica y relativamente desdibujadas en relación al diseño original por los tratamientos previos con pomadas antibióticas que los niños habían recibido y que los padres no supieron especificar en la anamnesis. Asimismo y diseminadas por el resto de su tórax, abdomen y miembros superiores e inferiores presentaban pequeñas lesiones numulares de similares características, pero con menor grado de inflamación e impetiginización.

Se realizaron pruebas de contacto mediante *true test* y Chemotécnique con intensa positividad para parafenilendiamina (PPD) (+ + +) en los 2 casos y negativas para henna a diluciones del 1 y 10% en agua.

Con diagnóstico de eccema de contacto por PPD contenida en pseudotatuajes por henna con reacciones ides a distancia se pautó tratamiento con corticoterapia por vía oral (deflazacort, 30 mg en pauta descendente en 9 días) y tópica (aceponato de metilprednisolona en emulsión, dos aplicaciones diarias) con resolución de la sintomatología inicial y discreta hiperpigmentación residual.

Desde hace relativamente poco tiempo es frecuente ver en los lugares turísticos de nuestro país puestos ambulantes y locales en los que se anuncia la realización de tatuajes¹. Los tatuajes temporales o pseudotatuajes permanecen en la piel aproximadamente entre 2 y 3 semanas y comúnmente están compuestos por henna. No obstante, en muchas ocasiones se les añaden aditivos como la PPD para mejorar sus características.

La henna es una planta (*Lawsonia inermis*) de la que se recogen sus hojas, las cuales se secan y se trituran hasta convertirlas en un fino polvo que se utiliza para teñir. Esta planta crece normalmente en países cálidos como India, China, Marruecos y Egipto. Existe un uso muy extendido en estos países para teñir el pelo, las uñas y el resto de la superficie cutánea. Con mucha frecuencia se asocia a otras sustancias, entre las que cabe destacar la PPD, el limón, la cáscara de nuez, el azúcar, los aceites esenciales o los parabenos².

La henna es un débil sensibilizante y excepcionalmente se han descrito casos de dermatitis de contacto, rinitis, asma bronquial extrínseca, etc. Sin embargo, el poder sensibilizante de la PPD es mucho mayor³. Su asociación con la henna tiene como finalidad acortar el tiempo de penetración e impregnación del

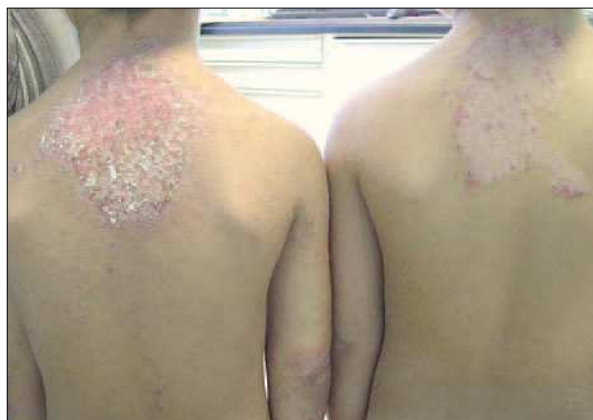

Figura 1. Placas eritematosas y fisuradas en la zona interescapular de ambos pacientes.

tinte y aumentar por lo tanto la intensidad de la coloración. Se utiliza en múltiples productos: colorantes de tintes capilares, gomas, lacas, pieles, tejidos, sombras de ojos, betunes, antioxidantes de plásticos, etc. El índice de positividad a esta sustancia cuando se realizan pruebas epicutáneas para descartar o confirmar una dermatitis alérgica de contacto ronda el 3,2%, aunque se han llegado a describir porcentajes que rondan el 11,5%. Con menor frecuencia se han diagnosticado urticarias de contacto, leucoderma de contacto y erupciones liquenoides^{4,5}.

En cuanto al mecanismo de sensibilización, la PPD se comporta como un prohapteno. La oxidación intraepidérmica de la PPD produce benzoquinona, que es la sustancia capaz de producir un ataque nucleofílico. La respuesta inmunológica frente a los alérgenos como PPD está favorecida por la vitamina A, debido a la actividad inmunológica de los retinoides. La cantidad recomendada de PPD en tintes del pelo es del 5-7% y se han descrito casos con una concentración superior al 15%.

Por lo tanto, y como causas de sensibilización, se deben tener en cuenta dos principalmente⁶:

1. *Sensibilización previa.* El contacto previo con tatuajes, colorantes textiles o tintes del pelo suelen ser el motivo desencadenante de un eccema de contacto alérgico y la reacción suele aparecer entre 24 y 48 h después de éste.

2. *Sensibilización activa.* Es una sensibilización que se produce tras el primer contacto con el tatuaje, debido al elevado poder de sensibilización del alérgeno. La reacción aparece aquí de forma tardía (10-15 días), como el caso que nos ocupa.

Cuando se produce un eccema de contacto cuyo agente causal es la PPD existe un alto riesgo de hiperpigmentación postinflamatoria, aunque tampoco son desdeñables los casos descritos

de hipopigmentación o incluso vitiligo. Sin embargo, la complicación más grave descrita es el desarrollo de una insuficiencia renal grave debida a glomerulonefritis originada por la absorción percutánea de PPD⁷.

Mediante la presente carta pretendemos acentuar la importancia de considerar los tatuajes de henna negra como una importante fuente de sensibilización a la PPD, sobre todo en la población infantil, y recordar sus principales efectos secundarios y complicaciones.

**R. Ruiz Villaverde, J. Blasco Melguizo,
D. Sánchez Cano y F.J. Pacheco Sánchez-Lafuente**

Unidad de Dermatología. Hospital de Poniente.
El Ejido. Almería. España.

Correspondencia: Dr. R. Ruiz Villaverde.
Dr. López Font, 10, 5º A4. 18004 Granada. España.
Correo electrónico: ismenios@hotmail.com

BIBLIOGRAFÍA

1. Vera E, Bergón M, López de Ayala E, Arranz D, Hernández Cano N, Vidaurrazaga C. Dermatitis de contacto por pseudotatuajes en niños. A propósito de dos casos. *Medicina Cutánea*. 2003;31:179-81.
2. Temesvari E, Podanyi B, Ponyai G, Nemeth I. Fragrance sensitization caused by temporary henna tattoo. *Contact Dermatitis*. 2002;47:240.
3. Jappe U, Hausen BM, Petzoldt D. Erythema-multiforme-like eruption and depigmentation following allergic contact dermatitis from a paint-on henna tattoo, due to para-phenylenediamine contact hypersensitivity. *Contact Dermatitis*. 2001; 45:249-50.
4. Chung WH, Wang CM, Hong HS. Allergic contact dermatitis to temporary tattoos with positive para-phenylenediamine reactions: Report of four cases. *Int J Dermatol*. 2001;40:754-6.
5. Thami GP, Kaur S, Kanwar AJ. Allergic contact dermatitis to henna. *Allergy*. 2001;56:1013-4.
6. Oztas MO, Onder M, Oztas P, Atahan C. Contact allergy to henna. *J Eur Acad Dermatol Venereol*. 2001;15:91-2.
7. Brown JH, Mc Geown MG, Conway B, et al. Chronic renal failure associated with topical application of paraphenylenediamine. *BMJ*. 1987;294:155.

¿Miocardiopatía arritmogénica o reemplazo graso del ventrículo derecho? A propósito de dos casos

Sr. Editor:

La displasia o miocardiopatía arritmogénica del ventrículo derecho (DAVD), enfermedad descrita en 1977 por Fontaine¹, es una miocardiopatía que afecta al ventrículo derecho (VD), en el que se produce un reemplazo por tejido graso y/o fibrograso de forma difusa o parcheada^{2,3}.

La forma de presentación suelen ser arritmias. Éstas se originan en el ventrículo derecho (morfología de bloqueo de rama izquierda del haz de Hiss [BRIHH] y eje izquierdo indicativos

de origen inferior en ventrículo derecho) y varían desde extrasístoles ventriculares aisladas hasta taquicardia ventricular sostenida o fibrilación ventricular que lleva a la muerte súbita. Es causa importante de muerte súbita en menores de 30 años y en países como Italia se considera la causa más frecuente en jóvenes atletas⁴.

Se presentan 2 casos clínicos. El primero es una niña de 11 años remitida por arritmia, sin antecedentes personales y familiares de interés. Exploración física: arritmia cardíaca. Electrocardiograma y eje izquierdo: extrasistolia frecuente con imagen de BRIHH. La ecocardiografía mostró leve insuficiencia mitral y ventrículo derecho con hipocinesia de pared lateral. El Holter de 24 h reveló extrasistolia ventricular frecuente (5.878 con 18 pares de contracciones ventriculares prematuras). En la resonancia magnética (RM) cardíaca se observó aumento de la cavidad ventricular derecha, así como una clara alteración con infiltración grasa de la pared del ventrículo derecho. El examen dinámico mostró y confirmó una hipertrofia ventricular derecha (fig. 1). El segundo caso es una niña de 13 años que fue remitida por arritmia. Antecedentes personales y familiares sin interés. Exploración física: arritmia cardíaca. Electrocardiograma: extrasistolia ventricular bigeminada-trigeminada con morfología de BRIHH y eje izquierdo. Ecocardiografía normal. Holter de 24 h: extrasistolia ventricular frecuente (37.258 con 2.110 pares de contracciones ventriculares prematuras). La RM cardíaca mostró existencia de tejido graso intramiocárdico en cara diafragmática del ventrículo derecho.

Los criterios diagnósticos de la DAVD fueron propuestos en 1994 por el Study Group on ARVD/C of the Working Group Myocardial and Pericardial Disease of the European Society of Cardiology and the Scientific Council on Cardiomyopathies of the International Society and Federation of Cardiology. Este consenso se realizó debido a la dificultad en la valoración de las exploraciones complementarias que se realizan a estos pacientes⁵.

Hay dos formas de DAVD: la grasa y la fibrograsa. La primera se caracteriza por el parcial o total reemplazo de la pared del VD por tejido graso, que da lugar a un difuso incremento intramiocárdico y epicárdico, sin fibrosis. Raramente está asociada a muerte súbita por ser poco arritmogénica. Los hallazgos macroscópicos son paredes ventriculares normales o engrosadas y los microscópicos ausencia de inflamación y de atrofia miocitaria. En la forma fibrograsa los hallazgos macroscópicos son adelgazamiento miocárdico con dilataciones aneurismáticas y los microscópicos son inflamación y atrofia miocitaria. Además los pacientes son más jóvenes, varones, tienen historia familiar de arritmias y muerte súbita y afecta con más frecuencia al tracto de entrada, ápex e infundíbulo, lo que se conoce como el triángulo de la displasia⁴.

Es aquí donde nos surge el problema. Nuestros pacientes cumplen algunos criterios de DAVD (dilatación global del VD, extrasistolia ventricular frecuente), pero no todos como para poder establecer un diagnóstico definitivo⁵. Es más, al analizar la RM, los pacientes presentan una clara infiltración grasa del VD con aumento e hipertrofia del mismo.

La RM tiene mucho valor en radiólogos experimentados. Detecta con gran sensibilidad la presencia de tejido adiposo en el miocardio⁶, localiza zonas de contracción anormal y calcula el volumen del ventrículo derecho. Trabajos que comparan el valor diagnóstico de la RM y la angiografía, considerada como método de referencia, concluyen que la RM puede obviar la necesidad de angiografía. Sin embargo, la experiencia en la interpretación de los hallazgos es necesaria⁷. Además, la RM puede

detectar la presencia de tejido adiposo en la grasa epicárdica de individuos sanos, y aún más, observar la presencia de tejido graso en el miocardio no parece suficientemente consistente para el diagnóstico. Por esto se proponen otros criterios adicionales que incluyen adelgazamiento, dilatación ventricular o del tracto de salida, trabeculación prominente y evidencia de discinesia focal en VD.

Problema añadido es que no hay aceptado un protocolo para la evaluación de las imágenes. Las secuencias sin supresión grasa tienen alta sensibilidad y baja especificidad, frente a la técnica de supresión grasa que tiene alta especificidad y baja sensibilidad. La combinación de estas dos, junto con la cine-RM tiene una mayor correlación con los criterios clínicos que las secuencias individualizadas⁶.

¿Deberíamos considerar a nuestras pacientes por los hallazgos de imagen y los criterios clínicos como una forma de DAVD del subtipo graso, o simplemente pacientes que presentan una infiltración grasa anómala en el VD? ¿Presentarán en el futuro los criterios suficientes para ser consideradas de forma "clara" de DAVD?

Estas preguntas son importantes por lo que implican de cara al pronóstico y al tratamiento. La clásica DAVD es una enfermedad sin tratamiento en la que las arritmias son tratadas con fármacos antiarrítmicos. Incluso pueden requerir la implantación de un desfibrilador automático y, en casos de enfermedad progresiva, el trasplante es una opción⁸. Sin embargo la forma grasa podría ser considerada una entidad clinicopatológica diferente, y no necesariamente una forma de DAVD y, por lo tanto, causa de muerte arritmogénica. Creemos, al igual que otros autores, que la infiltración grasa *per se* es probablemente un proceso diferente que no puede ser considerado sinónimo de DAVD⁹.

**J. Carretero Bellón, M. Rissech Payret,
E. Orts Martínez, F. Prada Martínez,
J. Bartrons Casas y C. Mortera Pérez**

Sección de Cardiología Pediátrica.

Unidad Integrada. Hospital Sant Joan de Déu.
Hospital Clínic. Barcelona. España.

Correspondencia: Dr. M. Rissech Payret.
Hospital Sant Joan de Déu, 2.
08950 Esplugues. Barcelona. España.
Correo electrónico: mrissech@hsjdbcn.org

BIBLIOGRAFÍA

- Fontaine G, Guiraudon G, Frank R, Vedel J, Grosgeat Y, Cabrol C, et al. Stimulation studies and epicardial mapping in ventricular tachycardia: Study of mechanisms and selection for surgery. En: Kulbertus HE, editor. Reentrant Arrhythmias. Lancaster: MTP Publishers; 1997. p. 334-50.
- Marcus FI, Fontaine GH, Guiraudon G, Frank R, Laurenceau JL, Malergue C, et al. Right ventricular dysplasia: A report of 24 adult cases. *Circulation*. 1982;65:384-98.
- Corrado D, Fontaine G, Marcus FI, McKenna WJ, Nava A, Thiene G, et al. Arrhythmogenic right ventricular dysplasia/cardiomyopathy: Need for an international registry. Study Group on arrhythmogenic right ventricular dysplasia/cardiomyopathy of the working groups on myocardial and pericardial disease and arrhythmias of the European Society of Cardiology and of the Scientific Council on Cardiomyopathies of the World Heart Federation. *Circulation*. 2000;101:E101-6.

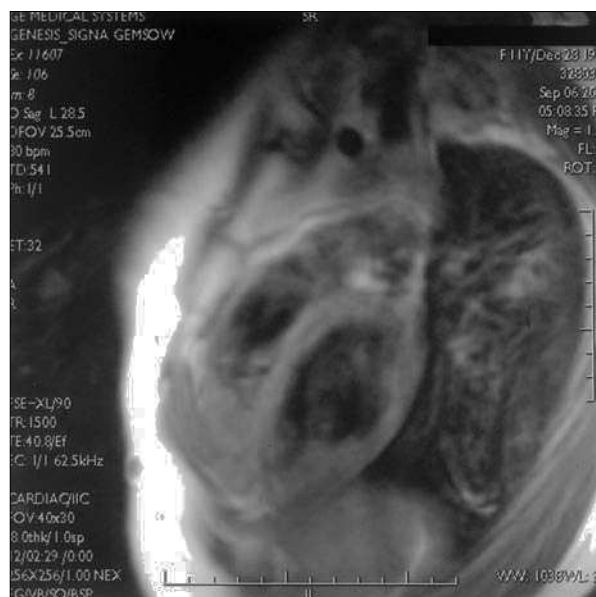


Figura 1. RM que muestra aumento de cavidad ventricular derecha con infiltración grasa de la pared del ventrículo derecho.

- Corrado D, Basso C, Thiene G. Arrhythmogenic right ventricular cardiomyopathy: Diagnosis, prognosis, and treatment. *Heart*. 2000;83:588-95.
- McKenna WJ, Thiene G, Nava A, Fontaliran F, Blomstrom-Lundqvist C, Fontaine G, et al. Diagnosis of arrhythmogenic right ventricular dysplasia/cardiomyopathy. Task Force of the Working Group Myocardial and Pericardial Disease of the European Society of Cardiology and of the Scientific Council on Cardiomyopathies of the International Society and Federation of Cardiology. *Br Heart J*. 1994;71:215-8.
- Ricci C, Longo R, Pagnan L, Dalla Palma L, Pinamonti B, Camerini F, et al. Magnetic resonance imaging in right ventricular dysplasia. *Am J Cardiol*. 1992;70:1589-95.
- Auffermann W, Wichter T, Breithardt G, Joachimsen K, Peters PE. Arrhythmogenic right ventricular disease: MR imaging vs angiography. *AJR Am J Roentgenol*. 1993;161:549-55.
- Gemayel C, Pelliccia A, Thompson PD. Arrhythmogenic right ventricular cardiomyopathy. *J Am Coll Cardiol*. 2001;38:1773-81.
- Burke AP, Farb A, Tashko G, Virmani R. Arrhythmogenic right ventricular cardiomyopathy and fatty replacement of the right ventricular myocardium: Are they different diseases? *Circulation*. 1998;97:1571-80.

Falsas hiperglucemias en las pruebas rápidas usadas en las unidades de neonatología

Sr. Editor:

Existen múltiples dispositivos para medir glucemias capilares de manera cómoda y rápida pensados inicialmente para el control de pacientes diabéticos. Estos dispositivos se han adaptado para su uso en unidades de neonatología, ya que los resultados son inmediatos y la cantidad de sangre requerida es menor que la necesaria para una determinación con el método

estándar de laboratorio (glucosa-oxidasa). Se comprobó que este método podía ver falseados sus resultados en situaciones de poliglobulia, por lo que actualmente la mayoría de estos dispositivos dan glucemias corregidas según el valor del hematocrito. En otras situaciones, no es posible "corregir" el resultado obtenido y las cifras pueden ser erróneas (hiperbilirrubinemia, hipertrigliceridemia, hiperuricemia, concentraciones elevadas de maltosa, galactosemia). A la vista de estos datos, se debe tener siempre en mente que existen situaciones especiales en las que, si no se comprueban los resultados, pueden conducir a un grave error.

En nuestra unidad neonatal ingresó un paciente varón, nacido a las 35 semanas de gestación de un primer embarazo controlado sin incidencias ni antecedentes maternos ni obstétricos de interés. Los primeros minutos de vida inició un cuadro de dificultad respiratoria cuya orientación diagnóstica fue la de pulmón húmedo que se resolvió en menos de 24 h sin complicaciones. Durante el segundo día de ingreso, el paciente inició alimentación con lactancia materna y se empezaron a detectar, en las glucemias capilares rutinarias (método glucosa-deshidrogenasa)¹, hiperglucemias francas. Sin embargo, llamaba la atención que en la orina no se detectaba glucosuria ni cetonuria. Dada esta discordancia se realizó una comprobación de estas cifras de glucosa con análisis de laboratorio hallando glucemias dentro de los límites normales. Se iniciaron controles horarios de estos parámetros y en todas las determinaciones se encontraba la misma disparidad sin aparecer cambios en las características de la orina. Curiosamente, las cifras obtenidas por la prueba rápida iban en aumento mientras que las de laboratorio convencional se mantenían. Teniendo en cuenta que se trata de un recién nacido al que no se había administrado más que sacarosa (para prevenir el dolor en las manipulaciones) y lactancia materna, se sospechó que lo que estaba midiendo el test rápido no sólo era glucosa sino también alguno de los azúcares que había ingerido el paciente (lactosa, galactosa o fructosa). Entonces se realizó una prueba de detección de cuerpos reductores en orina que fue claramente positiva. Para saber de manera rápida cuál de los azúcares era el problema, se introdujo una tira reactiva en una solución con 100 mg/dl de lactosa, fructosa y lactosa por separado. En los dos primeros, la determinación del test rápido fue de 0 mg/dl, mientras que, con la solución de galactosa, el test rápido marcaba una cifra de 37 mg/dl. Ello sugiere claramente que las cifras dispares de nuestro paciente se debieron a que no sólo se estaba midiendo la glucemia, sino también la concentración de galactosa en sangre, por lo que se orientó el diagnóstico como galactosemia. Al retirar empíricamente la galactosa de la dieta, las cifras detectadas por la prueba rápida se fueron igualando de manera progresiva con las del laboratorio. Posteriormente se corroboró el diagnóstico al medir la actividad de la enzima galactosa-1P-uridiltransferasa (GALT < 2%). Se recogieron muestras del paciente y de sus padres para realizar la detección de la mutación concreta².

Con este caso clínico queremos alertar sobre estos métodos de control capilar de glucemias. Aunque tienen sus ventajas, es importante conocer sus inconvenientes. Al leer los prospectos de dichos dispositivos se observa que, cuando el método de detección empleado es el de la glucosa-deshidrogenasa, niveles altos de galactosa pueden dar lugar a aumentos ficticios de la glucemia. Se ha sugerido que el problema está causado porque ambos azúcares son equimolares y esto daría lugar a un valor sobrestimado de glucosa en la galactosemia³. El hecho de que la fructosa, a pesar de ser una hexosa, no reaccione en estos dispositivos puede explicarse porque los otros dos azúcares son aldehídos, mientras que la fructosa es una cetona¹ (que, aunque

similar, es menos reactiva). Si bien la galactosemia es una patología relativamente poco frecuente (1/65.000 neonatos vivos) es importante detectar los casos precozmente dada la gravedad clínica que presenta en su evolución. La vertiente positiva de esta mala discriminación de la prueba rápida sería la posibilidad de diagnosticar precozmente una galactosemia cuando haya discordancia entre glucemias elevadas en este dispositivo y normales (o bajas) en el laboratorio, teniendo siempre en cuenta que las cifras anormalmente elevadas de glucemia mediante una prueba rápida deben ser comprobadas en el laboratorio para evitar actuaciones terapéuticas que pongan en peligro la vida del paciente (p. ej., administración de insulina).

A. Pertierra^a, M.D. Salvia^a, E. Casals^b y J. Figueras^a

^aServicio de Neonatología del Institut Clínic de Obstetricia, Ginecología y Neonatología. Unidad Integrada de Pediatría. Hospital Clínic y Hospital Sant Joan de Déu. Barcelona.

^bServicio de Laboratorio. Hospital Clínic. Barcelona. España.

Correspondencia: Dr. A. Pertierra. Hospital Sant Joan de Déu. Ctra. de Esplugues, s/n. 08950 Esplugues de Llobregat. Barcelona. España. Correo electrónico: africapc@terra.es

BIBLIOGRAFÍA

1. Dokter P, Frank J, Duine JA. Purification and characterization of quinoprotein glucose dehydrogenase from *Acinetobacter calcoaceticus* L.M.D. 79.41. *Biochem J.* 1986;239:163-7.
2. Item C, Hagerty BP, Mühl A, Greber-Platzer S, Stöckler-Ipsiroglu S, Strobl W. Mutations at the Galactose-1-P-Uridyltransferase Gene in Infants with a Positive Galactosemia Newborn Screening Test. *Pediatr Res.* 2002;51:511-6.
3. Newman JD, Ramsden CA, Balazs ND. Monitoring neonatal hypoglycemia with Accu-check Advantage II Glucose meter: The cautionary tale of galactosemia. *Clin Chem.* 2002;48:2071.

Apendicitis en un lactante. Un diagnóstico en ocasiones difícil

Sr. Editor:

En la población infantil los síntomas gastrointestinales son un motivo muy frecuente de consulta a los servicios de urgencias. En la mayoría de los casos éstos se deben a condiciones autolimitadas como gastroenteritis viral, reflujo gastroesofágico, parasitosis intestinal. Sin embargo, en algunas ocasiones pueden ser manifestaciones de patologías quirúrgicas que podrían llegar a poner en riesgo la vida del paciente si no se hace un diagnóstico oportuno y acertado. La apendicitis en niños menores de 2 años de edad es una entidad muy infrecuente, de difícil diagnóstico y que puede llegar a producir gran mortalidad.

Se describe por su infrecuencia el caso de una lactante con diagnóstico de abdomen agudo quirúrgico secundario a apendicitis.

Niña lactante de 19 meses de edad admitida por presentar dolor abdominal y fiebre continua de una semana de evolución, deposiciones líquidas de 5 días, y dificultad para la micción. Dos días antes del ingreso se produjo disminución del volumen urinario y de su actividad general. Sin antecedentes de interés.

Al ingreso, paciente eutrófica, intranquila pero consolable, no tóxica, signos de deshidratación leve. La temperatura oral de 38,5 °C que aumento a 39 °C. A la exploración se observaba ligera distensión abdominal, dolor leve a la palpación profunda en la región suprapúbica. El resto de la exploración física no era significativa.

Hemograma de ingreso con 26.800 leucocitos (77% neutrófilos; 5% cayados), electrolitos y urianálisis resultaron normales. Radiografía de abdomen mostró asas intestinales dilatadas con material fecal en todos los cuadrantes.

Se realizó el diagnóstico inicial de gastroenteritis y fue tratada con hidratación intravenosa y observación. Seis horas después del ingreso aumentó la distensión abdominal con dolor generalizado a la palpación, ante sospecha de obstrucción intestinal, se solicitó tomografía computarizada (TC) abdominal que mostró masa quística compleja que comprometía gran parte de la pelvis y región adyacente al ciego, lo cual sugería la presencia de un absceso secundario a una apendicitis perforada (fig. 1). Hidronefrosis leve e hidroureter izquierdo probablemente secundario a la masa.

La paciente fue tratada con gentamicina, metronidazol y ampicilina durante 5 días. Una nueva TC abdominal mostró persistencia del absceso pélvico ejerciendo compresión sobre el recto. El paciente fue intervenido realizándose drenaje transrectal del absceso con una evolución satisfactoria.

Por la gran variedad de presentaciones, el diagnóstico de apendicitis aguda puede engañar incluso al clínico más experimentado.

La presentación "clásica" de apendicitis, caracterizada por dolor abdominal generalizado, con posterior localización en cuadrante inferior derecho asociado con náusea, vómitos y fiebre, se observa con menor frecuencia en los pacientes pediátricos¹. Los niños presentan con frecuencia signos clínicos más tempranos que los adultos, cuando sólo están presentes síntomas leves e inespecíficos. Algunos datos indican que signos individuales como Blumberg o Rovsing tienen alta sensibilidad y especificidad en los niños.

Los hallazgos más comunes en niños con apendicitis son dolor abdominal en cuadrante inferior derecho, rigidez y vómitos. Si la historia es exacta, dolor abdominal previo a episodios de vómitos pueden ayudar a distinguir apendicitis de gastroenteritis aguda. Los niños menores de 2 años generalmente presentan diarrea como síntoma principal.

Debido a la dificultad en evaluar pacientes menores de 2 años que presentan dolor abdominal, la probabilidad de perforación intestinal al momento del diagnóstico de apendicitis oscila entre el 30 y el 65% de los casos, valor mucho mayor que en la población general de adultos². Contribuye también a lo anterior, el poco desarrollo del epiplón en los pacientes pediátricos.

La ecografía abdominal es en muchos sitios un examen con buen rendimiento global para el diagnóstico de apendicitis³, es rápido, no invasivo, y puede ser realizado al lado del paciente; sin embargo, en muchas situaciones resulta ser muy doloroso.

En los últimos años la TC ha sido el examen a realizar cuando los resultados de la historia clínica y la ecografía no son conclu-

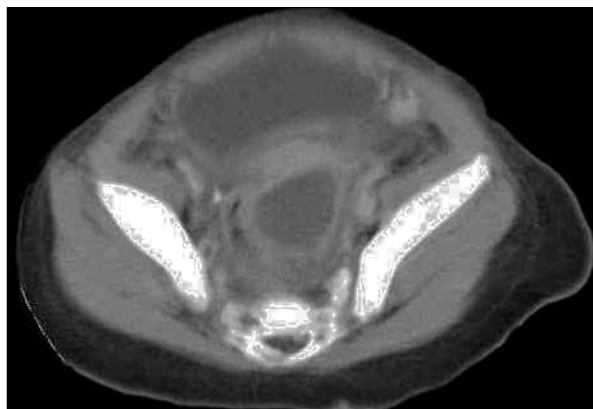


Figura 1. Masa quística compleja que compromete gran parte de la pelvis y región adyacente al ciego.

yentes; sin embargo, su uso no ha logrado disminuir significativamente el porcentaje de laparotomías negativas⁴.

Las emergencias quirúrgicas pueden ser fácilmente mal diagnosticadas en niños, quienes no siempre son capaces de revelar información voluntaria. Asombrosamente no existen guías clínicas aplicables en todos los pacientes pediátricos, y las que hay generalmente tienen como criterios de inclusión pacientes entre los 3 y los 21 años de edad⁵. Por tal razón, un alto grado de sospecha basado en una historia clínica completa es la clave para establecer el diagnóstico en niños menores de 2 años de edad quienes presentan una elevada tasa de morbimortalidad secundaria a un diagnóstico equivocado.

W.N. Henríquez^a y H. Baquero Latorre^b

^aUniversidad del Norte. Cook County Children's Hospital. Chicago. Illinois. Estados Unidos.

^bDepartamento de Medicina. Universidad del Norte. Barranquilla. Colombia.

Correspondencia: Dr. H.M. Baquero Latorre. Carrera, 50, 82-168. Barranquilla. Colombia. Correo electrónico: hbaquero@uninorte.edu.co

BIBLIOGRAFÍA

1. Partrick DA, Janik JE, Janik JS, Bensard DD, Karrer FM. Increased CT scan utilization does not improve the diagnostic accuracy of appendicitis in children. *J Pediatr Surg.* 2003;38:659-62.
2. Newman K, Ponsky T, Kittle K, Dyk L, Throop C, Giesecker K, et al. Appendicitis 2000: Variability in practice, outcomes, and resource utilization at thirty pediatric hospitals. *J Pediatr Surg.* 2003;38:372-9.
3. Vazquez Ronco MA, Morteruel AE, García OE, Mintegui RS, Capape ZS, Benito FJ. Diagnostic yield of abdominal ultrasonography in acute appendicitis. *An Pediatr (Barc).* 2003;59:556-61.
4. Stephen AE, Segev DL, Ryan DP, Mullins ME, Kim SH, Schnitzer JJ. The diagnosis of acute appendicitis in a pediatric population: To CT or not to CT. *J Pediatr Surg.* 2003;38:367-71.
5. Paudel RK, Jain BK, Rani S, Gupta SK, Niraula SR. Acute appendicitis: A quality assurance study. *Trop Gastroenterol.* 2003;24:83-6.

La elección del corticoide oral para la crisis de asma

Sr. Editor:

El reciente trabajo de Gartner et al¹ publicado en la Revista que usted dirige sugiere que la eficacia del deflazacort en el tratamiento de la crisis asmática es similar a la de la prednisona¹. Debido a las limitaciones del estudio, este resultado debería ser confirmado por un ensayo clínico adecuadamente diseñado para reducir todos los sesgos posibles. En cualquier caso, lo que nos mueve a escribir esta carta es la insatisfacción que produce el comentario destilado en la frase final del artículo, que induce a elegir deflazacort dado su supuesto mejor perfil de efectos adversos. Esta afirmación puede llevar a encarecer la asistencia médica de un problema tan frecuente y reconocido por todos que no precisa citas bibliográficas para respaldarlo. Incluso si se demostrara la equivalente eficacia de ambos tratamientos, lo que no puede fundarse en este estudio preliminar, habría que demostrar también que el empleo intermitente de un tipo u otro de corticoide por vía sistémica es nocivo para la salud. Y esto es especialmente cuestionable porque, aunque apenas se ha estudiado, los pocos datos existentes parecen negarlo. Ducharme et al² estudiaron a 48 niños (y 35 controles) con una mediana de edad de 6 años que habían recibido una mediana de 4 ciclos de prednisona oral para el tratamiento de su asma en los últimos 12 meses. En estos niños sólo se encontró un descenso transitorio de la osteocalcina sérica tras la última tanda, con rápida recuperación espontánea y ausencia de efectos en la densidad mineral ósea y en la función suprarrenal². Recientemente Leonard et al³ no han encontrado carencias en el contenido mineral óseo en niños tratados con dosis elevadas intermitentes de prednisona y metilprednisona por períodos prolongados para el síndrome nefrótico.

Desde nuestro punto de vista parece desacertado utilizar el deflazacort en vez de la prednisona para la crisis de asma, dado que el estudio de Gartner et al¹ no es suficiente para garantizar la equivalencia de ambos tratamientos, que no existen fundamentos

para considerar que las tandas cortas de prednisona por vía oral tengan efectos nocivos para la salud o peores que los del deflazacort, y que dicha sustitución supone incrementar el coste de cada crisis de asma que requiera corticoides orales de 2,68 a 20,62 €, dinero que indudablemente se detraerá de nuestros impuestos y de otras necesidades sanitarias, como personal o equipamiento, que tanto precisamos. No resulta nada extraño que no se hayan realizado estudios de comparación de estos medicamentos para la crisis de asma hasta la actualidad, salvo el estudio mexicano realizado en adultos mencionado por los autores, y no nos extrañará no encontrar más estudios similares en revistas con elevado factor de impacto, cuya mejora es perseguida por los editores de ANALES DE PEDIATRÍA⁴.

L. Moral Gil, M. Roig Riu y J. Pastor Rosado

Servicio de Pediatría. Hospital Vega Baja. Orihuela.
Alicante. España.

Correspondencia: Dr. L. Moral Gil.
La Dorada, 6, pta. 49. 03549 Alicante. España.
Correo electrónico: lmoralg@coma.es

BIBLIOGRAFÍA

1. Gartner S, Cobos N, Pérez-Yarza EG, Moreno A, De Frutos C, Liñan S, et al. Estudio comparativo de la eficacia del deflazacort frente a prednisona en el tratamiento de la crisis asmática moderada. *An Pediatr (Barc)*. 2004;61:207-12.
2. Ducharme FM, Chabot G, Polychronakos C, Glorieux F, Mazzer B. Safety profile of frequent short courses of oral glucocorticoids in acute pediatric asthma: Impact on bone metabolism, bone density, and adrenal function. *Pediatrics*. 2003;111:376-83.
3. Leonard MB, Feldman HI, Shults J, Zemel BS, Foster BJ, Stallings VA. Long-term, high-dose glucocorticoids and bone mineral content in childhood glucocorticoid-sensitive nephrotic syndrome. *N Engl J Med*. 2004;351:868-75.
4. Pérez-Yarza EG, Cabañas F, Moreno A. Factor de impacto estimado 2003. *An Pediatr (Barc)*. 2004;61:199-200.