

## Disfunción de las cuerdas vocales

A. Escribano Montaner

Unidad de Neumología Infantil. Hospital Clínico Universitario. Universidad de Valencia.

(*An Esp Pediatr* 2002; 56 [Supl 2]: 59-63)

### INTRODUCCIÓN

En la laringe normal las cuerdas vocales verdaderas se separan durante la inspiración y la espiración, y se aproximan durante la fonación, la deglución, la tos y la maniobra de Valsalva. En contraste, la disfunción de las cuerdas vocales (DCV), también conocida como movimiento paradójico de las cuerdas vocales (MPCV), discinesia laríngea, o malfuncionamiento de las cuerdas, es una entidad que cursa con una aducción inapropiada de éstas durante la inspiración, espiración o ambas. La obstrucción funcional de la vía respiratoria producida durante la inspiración provoca un marcado estridor inspiratorio, con un sonido que en ocasiones puede confundirse con el de las sibilancias, por lo que los pacientes son a menudo catalogados como asmáticos y sometidos a tratamientos con glucocorticoides y broncodilatadores<sup>1</sup>, a los que lógicamente no responden, lo que hace que se les catalogue como "asmáticos refractarios". En ocasiones, durante los episodios agudos, los pacientes han llegado a ser intubados y hasta traqueotomizados<sup>2</sup>. Todo esto se podría evitar si esta anomalía funcional fuera sospechada y diagnosticada.

### PREVALENCIA

La prevalencia de esta disfunción en la población es desconocida, pero en 1994, en un estudio del Centro Nacional Judío de Inmunología y Medicina Respiratoria<sup>3</sup> llevado a cabo sobre pacientes diagnosticados de asma refractaria, más del 10% tenían una DCV como único diagnóstico, mientras que el 30% de ellos presentaban DCV y asma.

La asociación entre DCV y asma es muy frecuente, pero dado que ambas enfermedades presentan síntomas similares, es frecuente que el diagnóstico de MPCV pase desapercibido a favor del de asma.

### Todos los grupos de edad

En la mayoría de los datos publicados en la bibliografía no se separan los niños afectados de los adultos<sup>4,5</sup> (tabla 1). En general, la DCV se produce con más frecuencia en mujeres entre los 20 y 40 años de edad, pero ha sido también aportada en varones y en la población pediátrica<sup>6-9</sup>.

Se asocia con bastante frecuencia a factores fisiológicos y psicológicos de riesgo. Entre los primeros se encuentra el asma, ciertas anomalías cerebrales, la fibrosis quística y el reflujo gastroesofágico (RGE)<sup>6,10</sup>. Entre los factores documentados de riesgo psicológico se incluyen los trabajos relacionados con la medicina, el sobrepeso, el estrés, la ansiedad, la historia de abusos sexuales en la infancia<sup>11</sup> o los trastornos psiquiátricos<sup>12</sup>. A pesar de ello, la prevalencia de alteraciones psiquiátricas entre los afectados de DCV no difiere mucho de las encontradas en pacientes asmáticos<sup>13</sup>. Un reciente estudio prospectivo entre adolescentes con MPCV no observó diferencias en el comportamiento familiar cuando se les comparó con asmáticos, a excepción de un mayor grado de ansiedad<sup>14</sup>. Destaca también la presentación de casos de MPCV durante períodos de guerra, en estudios realizados en bases militares<sup>15</sup>, lo cual viene a enfatizar la importancia del estrés y de la ansiedad como factores precipitantes de este proceso.

### Población juvenil

Recientemente se han publicado estudios de prevalencia de la DCV en la edad pediátrica (tabla 2). En ellos se aprecia que la enfermedad afecta especialmente a niños mayores o adolescentes con un buen nivel intelectual y autoexigentes con su rendimiento personal<sup>16</sup>. Powell et al<sup>10</sup> encuentran que entre los menores de 18 años predomina en las mujeres (82%) con una edad media de presentación de 14,5 años. Landwehr et al<sup>17</sup> aportan datos similares (82% y 14,7 años, respectivamente). Encuentran que la mayoría son deportistas, con síntomas inducidos muchas ve-

TABLA 1. Demografía de pacientes diagnosticados de movimiento paradójico de las cuerdas vocales

	Número de pacientes	Número/mujeres (%)	Edad media en el diagnóstico (años)
O'Connell et al <sup>4</sup>	20	16/80	33
Morris et al <sup>5</sup>	10	7/70	22,5
Newman et al <sup>12</sup>	42*	41/98	34,3

\*Incluidos los pacientes con disfunción de las cuerdas vocales solamente.

TABLA 2. Demografía de la disfunción de las cuerdas vocales en la edad pediátrica (menores de 18 años)

	Número de pacientes	Número/mujeres (%)	Edad media en el diagnóstico (años)
Powell et al <sup>10</sup>	20	18/82	14,5
Landwehr et al <sup>17</sup>	7	6/86	14,7

ces por el ejercicio y socialmente estresados. Powell et al<sup>10</sup> detectan también una fuerte asociación entre MPCV y RGE crónico y plantean que la DCV puede ser una forma leve de laringospasmo en respuesta a la irritación provocada por el reflujo. De hecho, el RGE está presente en muchos pacientes con DCV, aunque todavía no se ha podido establecer una clara relación causa-efecto<sup>18</sup>. Por último, los hallazgos de Powell confirman que aunque el MPCV puede estar ligado a enfermedades psíquicas, no siempre es secundario a factores psicológicos como se creía.

### MANIFESTACIONES CLÍNICAS

Clínicamente, la DCV se manifiesta en forma de episodios agudos, generalmente de inicio y final bruscos, que cursan con una gran variedad de signos y síntomas desde tos seca, disnea con o sin tiraje, estridor laríngeo, disfonía y respiración entrecortada o superficial<sup>5</sup>. En ocasiones, los pacientes se quejan de sensación de "tirantez" en la garganta. Puede haber sibilancias inspiratorias y/o espiratorias, audibles en la región laríngea o en la parte superior del tórax<sup>14</sup>, pero en ocasiones estos sonidos se transmiten a zonas inferiores de la vía respiratoria, lo cual hace difícil establecer de forma clara su origen.

Clásicamente se decía que estas crisis nunca se desencadenaban de noche, lo que ayudaba a distinguirlas del asma, pero más recientemente se han comunicado casos de inicio nocturno<sup>19</sup>. Durante el episodio agudo, a reque-

rimento del explorador, el sujeto es capaz de aguantar la respiración y de jadear. Ambas acciones resultan imposibles para un asmático. En las intercrisis el paciente se mantiene asintomático.

En ocasiones, el cuadro puede producir un cierre total de la vía aérea y obligar a practicar una traqueotomía de urgencia. Sin embargo, a diferencia de lo que ocurre en una exacerbación asmática moderada o grave, el gradiente alveoloarterial de oxígeno es normal y no existe hipercapnia, ni acidosis<sup>2,13</sup>. La hipoxemia, sin embargo, es más común<sup>13</sup>. La radiografía de tórax no muestra tampoco anomalías importantes<sup>10,20</sup>.

### DIAGNÓSTICO

El diagnóstico de la DCV es difícil debido a su presentación y naturaleza episódica. La visualización directa de la laringe usando un fibrolaringoscopio permite observar la aducción de los dos tercios anteriores de las cuerdas vocales, dejando únicamente una pequeña abertura glótica, de forma romboidal, en la porción posterior<sup>3,13,20</sup> (fig. 1). La mayor parte de los pacientes presentan este movimiento anómalo durante la inspiración. El 10 % lo realizan durante la inspiración y espiración, y resulta infrecuente que lo hagan sólo durante la espiración<sup>21</sup>.

Si estos hallazgos no se observan durante el episodio agudo hay que dudar del diagnóstico, pero en la mayoría de los casos sólo van a ser vistos durante estas fases de agudización, de modo que, para observarlos en fase estable, se le puede pedir al paciente que trate de repetir lo que le ocurre durante una crisis. En algunos casos se han utilizado irritantes<sup>22</sup>, pruebas de broncoprovocación o sugestión hipnótica<sup>23</sup> para inducir los síntomas<sup>5</sup>. La movilidad normal de las cuerdas puede ser restablecida invitando al paciente a toser o respirar jadeando<sup>24</sup>. En algunos casos el estridor cesa cuando el paciente se duerme o cree que no está siendo observado.

Durante los períodos asintomáticos puede apreciarse, en la mitad de los sujetos, una aducción anómala de las cuerdas vocales verdaderas<sup>10,12</sup>, o movimientos de constricción anteroposterior de la laringe supraglótica y aducción de las cuerdas vocales falsas<sup>10</sup>.

Es importante que el procedimiento sea realizado por un médico experimentado, conocedor de este trastorno, para evitar confusiones diagnósticas con la fijación bilateral de las cuerdas vocales verdaderas, el reflujo laringofaríngeo o el edema laríngeo. Además, mientras la aducción durante la inspiración es siempre patológica, la aducción, únicamente durante la espiración, es una variante normal en asmáticos que la utilizan como adaptación a su enfermedad obstructiva<sup>25</sup>. La endoscopia nasal obtiene resultados más precisos que la oral, ya que la introducción del fibroscopio por la boca puede distorsionar la apariencia de la epiglotis e interferir con la interpretación de los resultados endoscópicos<sup>10</sup>.

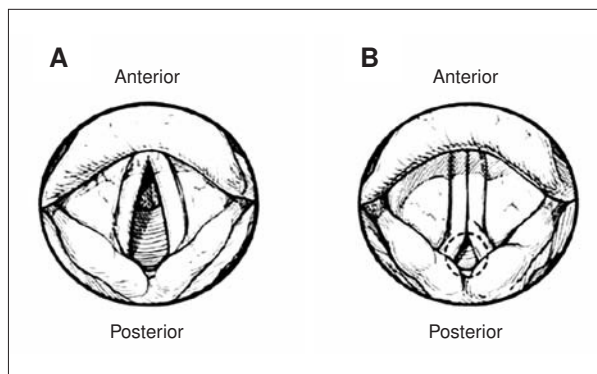


Figura 1. Visión fibrolaringoscópica de la laringe durante la inspiración. A) Abertura normal de las cuerdas vocales. B) Aducción de los dos tercios anteriores de las cuerdas vocales en los pacientes con disfunción de las cuerdas vocales.

Los criterios diagnósticos que se han propuesto en el adulto se resumen en la tabla 3.

### Otros estudios complementarios

Dado que la DCV puede coexistir con un asma es necesario plantear una minuciosa evaluación que permita confirmar o descartar este diagnóstico. Los datos de la historia clínica que abogan a favor de un MPCV más que de un asma son<sup>26</sup>:

1. Mayor dificultad subjetiva en la inspiración que en la espiración.
2. Mínima respuesta a un tratamiento antiasmático agresivo.
3. Aplanamiento del asa inspiratoria en la curva flujo-volumen.
4. Gases arteriales y parámetros de función pulmonar normales.

En los pacientes sin asma las pruebas de función respiratoria suelen ser normales fuera de los episodios agudos, y el cociente entre el flujo espiratorio máximo (FEF<sub>50</sub>) y flujo inspiratorio máximo (FIF<sub>50</sub>), al 50% de la capacidad vital, superior a 1,5<sup>8</sup>. Durante los períodos sintomáticos, los trazados de la curva flujo-volumen son irregulares, con interrupción del asa inspiratoria o espiratoria. En esta última puede observarse la formación de una meseta, o un descenso brusco, con una elevación posterior, de forma parecida a lo que ocurre cuando se produce el cierre intempestivo de la glotis<sup>27</sup>.

Cuando se somete a estos pacientes a una prueba de provocación bronquial con metacolina o con histamina, los resultados son controvertidos. Algunos autores no encuentran respuestas anómalas en la DCV pura. Sin embargo, otros observan una hiperrespuesta extratorácica definida por un descenso del FIF<sub>50</sub> igual o superior al 25% tras la inhalación de  $\leq 8$  mg/ml de histamina<sup>28</sup>. En algunos estudios, la prueba de metacolina ha resultado positiva en el 60% de los pacientes<sup>5</sup>.

Dado que en muchas ocasiones, sobre todo en adolescentes<sup>13</sup>, e incluso en deportistas de elite<sup>29</sup>, en quienes se suma el estrés causado por la competición, los síntomas desencadenados por el ejercicio son los que motivan consulta médica, es aconsejable realizar una prueba de esfuerzo. En ella, a diferencia de lo que ocurre en el asma, no se observan descensos del volumen espiratorio máximo en el primer segundo (FEV<sub>1</sub>), sino las alteraciones antes descritas<sup>30</sup>. Sin embargo, la negatividad de la prueba no excluye el diagnóstico.

En algunos pacientes con DCV debería también valorarse la existencia de un posible trastorno psiquiátrico subyacente para tratarlo de forma adecuada.

### TRATAMIENTO

El tratamiento puede estar orientado a los episodios agudos o a largo plazo.

TABLA 3. Criterios diagnósticos de la disfunción de las cuerdas vocales

- |  |
|--|
| <ol style="list-style-type: none"> <li>1. Presencia de síntomas: sibilancias, tos, disnea, estridor, ronquera, etc.</li> <li>2. Confirmación laringoscópica de aducción de las cuerdas vocales durante la inspiración, inicio de la espiración o ambas</li> <li>3. Ausencia del reflejo laríngeo ("mordaza") o de tos durante la laringoscopia</li> <li>4. Presencia de hendidura "en diamante" posterior glótica</li> <li>5. Exclusión de otra enfermedad alternativa de las cuerdas vocales</li> </ol> |
|--|

### Episodios agudos

1. Debe investigarse la exposición a posibles agentes irritantes.

2. Si existe una enfermedad orgánica subyacente, como encefalopatía, RGE, tumor cerebral, etc., que pudiera ser la causa de la DCV, debe ser tratada adecuadamente.

3. En los casos en que el origen de la disfunción es desconocido, el tratamiento es forzosamente sintomático. La terapia con heliox se recomienda para revertir rápidamente los síntomas<sup>2,31</sup>. El heliox es una mezcla gaseosa de oxígeno y helio, menos densa que el aire, por lo que su inhalación reduce el flujo turbulento en la vía aérea y disminuye los ruidos respiratorios. Con ello se reduce la ansiedad que suele ser uno de los factores predisponentes de nuevas crisis<sup>14</sup>, y se logra a corto plazo un alivio de la disnea en los pacientes con MPCV y otras formas de obstrucción de la vía aérea superior. Este tratamiento no es efectivo para aliviar los síntomas de asma o de otras enfermedades de la vía aérea inferior<sup>31</sup>.

4. Otras medidas incluyen la ventilación con presión positiva intermitente (VPPI) o con presión positiva continua en la vía aérea (CPAP) que, al ensanchar la glotis, reducen la turbulencia<sup>13</sup>, la inducción anestésica con propofol que puede frenar los ataques<sup>2,32</sup> y las benzodiazepinas para disminuir la ansiedad. En los casos de DVC graves se ha utilizado con éxito la toxina botulínica tipo A inyectada localmente en la laringe<sup>32,33</sup>.

### A largo plazo

En los casos difíciles, es aconsejable que el tratamiento se lleve a cabo por un equipo multidisciplinario formado por neumólogo, otorrinolaringólogo, psiquiatra y fonoiatra. En los casos leves es suficiente establecer una buena relación entre el médico, el paciente y su familia, disipando dudas e informando de la no organicidad del proceso. Puede resultar útil el aprendizaje de ejercicios respiratorios y de técnicas de fonación<sup>34</sup> en las que se insista en focalizar la atención en la espiración y respiración abdominal más que en la inspiración y respiración laríngea, en reconocer precozmente los síntomas para iniciar una relajación de los hombros, cuello y músculos torácicos.

La psicoterapia debería plantearse en aquellos pacientes en los que las técnicas de foniatría no han dado buenos re-

TABLA 4. Resultados del tratamiento en pacientes con disfunción de las cuerdas vocales

Resultado	Síntomas (%)	Resultado	Nivel de actividad (%)
Mucho mejor	54	Más activo	60
Un poco mejor	13	Sin cambios	33
Sin cambios	33	Menos activo	7

Tomada de Link et al<sup>38</sup>.

sultados, o en los que los factores psíquicos constituyan el desencadenante principal<sup>8</sup>.

Recientemente se ha propuesto un nuevo aparato tanto para el manejo agudo como a largo plazo<sup>35</sup>. Consiste en una mascarilla facial que aumenta la resistencia de la vía aérea durante la inspiración, enlenteciendo así el flujo aéreo inspiratorio y reduciendo el estridor inspiratorio.

### PRONÓSTICO

Los estudios publicados en la bibliografía sobre seguimiento a largo plazo son escasos. Hayes et al<sup>36</sup> valoraron 3 pacientes durante 10 años comprobando que continuaban manteniendo los mismos síntomas. A pesar de ello, la respuesta inicial al tratamiento estándar (foniatría y psicoterapia), parece ser buena<sup>37</sup>. Link et al<sup>38</sup> recogen información telefónica de 15 pacientes con MPCV, entre los 11 y 62 meses del diagnóstico, observando que la mayoría habían respondido bien al tratamiento (tabla 4). Otros estudios enfatizan la importancia de la educación al comprobar que el buen pronóstico suele tener relación con la respuesta positiva del paciente a la explicación inicial del problema en el momento del diagnóstico<sup>20</sup>.

### CONCLUSIONES

1. La DCV es un trastorno infradiagnosticado y más frecuente de lo sospechado, sobre todo en mujeres jóvenes o de edad media.
2. Es necesario sospecharla y conocer su forma de presentación clínica.
3. La confirmación diagnóstica se obtiene con la visión laringoscópica de la aducción inspiratoria de las cuerdas vocales.
4. Dada la frecuente asociación entre asma y DCV se han de valorar ambas posibilidades diagnósticas.

### BIBLIOGRAFÍA

1. Thomas PS, Geddes DM, Barnes PJ. Pseudo-steroid resistant asthma. *Thorax* 1999; 54: 352-356.
2. Murray DM, Lawler PG. All that wheezes is not asthma. *Anaesthesia* 1998; 53: 106-110.
3. Newman KB, Dubester SN. Vocal Cord Dysfunction: Masquerader of asthma. *Semin Resp Crit Care Med* 1994; 15: 161-167.

4. O'Connell MA, Sklarew PR, Goodman DL. Spectrum of presentation of paradoxical Vocal cord motion in ambulatory patients. *Ann Allergy Asthma Immunol* 1995; 74: 341-344.
5. Morris MJ, Deal LE, Bean DR, Grbach VX, Morgan JA. Vocal Cord Dysfunction in patients with exertional dysnea. *Chest* 1999; 116: 1676-1682.
6. Heatley DG, Swift E. Paradoxical vocal cord dysfunction in an infant with stridor and gastroesophageal reflux. *Int J Pediatr Otorhinolaryngol* 1996; 34: 149-151.
7. Poirier MP, Pancioli AM, DiGiulio GA. Vocal Cord Dysfunction ipresenting as acute asthma in a pediatric patient. *Pediatr Emerg Care* 1996; 12: 213-214.
8. Niggemann B, Paul K, Keitzer R, Wahn U. Vocal Cord Dysfunction in Three children-misdiagnosis of bronchial asthma? *Pediatr Allergy Immunol* 1998; 9: 97-100.
9. Ahrens P, Seibt Y, Kitz R. Vocal Cord Dysfunction in children and adolescents. *Pneumologie* 2001; 55: 378-384.
10. Powell DM, Karanfilov BI, Beechler KB, Treole K, Trudeau MD, Arick FL. Paradoxical Vocal Cord Dysfunction in juveniles. *Arch Otolaryngol Head Neck Surg* 2000; 126: 29-34.
11. Freedman MR, Rosenberg SJ, Schmalig KB. Childhood sexual abuse in patients with paradoxical vocal cord dysfunction. *J Nerv Ment Dis* 1991; 179: 295-298.
12. Newman KB, Mason UG III, Schmalig KB. Clinical features of vocal cord dysfunction. *Am J Respir Crit Care Med* 1995; 152: 1382-1386.
13. Christopher KL, Nelson HS. Vocal cord dysfunction presenting as asthma. *N Engl J Med* 1983; 308: 1566-1570.
14. Gavin LA, Wamboldt M, Brugman S, Roesler TA, Wamboldt F. Psychological and family Characteristics of adolescents with vocal cord dysfunction. *J Asthma* 1998; 35: 409-417.
15. Craig T, Sitz K, Squire E. Vocal cord dysfunction during wartime. *Military Medicine* 1992; 157: 614-616.
16. Brugman S, Howell J, Rosenberg D, Blager F, Lack G. The spectrum of pediatric vocal cord dysfunction. *Am Rev Respir Dis* 1994; 149: 353.
17. Landwehr LP, Wood PP, Blager FB, Milgram H. Vocal cord dysfunction mimicking exercise-induced bronchospasm in adolescents. *Pediatrics* 1996; 98: 971-974.
18. Maschka DA, Bauman NM, McCray PB, Hoffman HT, Karnell MP, Smith JH. A classification scheme for paradoxical Vocal cord Motion. *Laryngoscope* 1997; 107: 1429-1435.
19. Reisner C, Nelson H. Vocal dysfunction with nocturnal awakening. *J Allergy Clin Immunol* 1997; 99: 843-846.
20. Goldman J, Muers M. Vocal cord dysfunction and wheezing. *Thorax* 1991; 46: 401-404.
21. Martin RJ, Blager FG, Gay ML, Wood RP. Paradoxical vocal cord motion in presumed asthmatics. *Semin Respir Med* 1987; 8: 332-337.
22. Peckner JJ, Fennelñly KP, Balkissoon R, Bartelson BB, Ruttenberg AJ, Wood II RP et al. Irritant-Associated vocal cord dysfunction. *J Occ Env Med* 1998; 2: 136-144.
23. Anbar RD, Hehir DA. Hypnosis as a diagnostic madality for vocal cord dysfunction. *Pediatrics* 2000; 106: 81-85.
24. Sokol W. Vocal cord dysfunction presenting in asthma. *West J Med* 1993; 158: 614-615.
25. Collett PW, Brancatisano T, Engel LA. Changes in the glottic aperture during bronchial asthma. *Am Rev Respir Dis* 1983; 128: 719-723.
26. Corren J, Newman KB. Vocal cord dysfunction mimicking bronchial asthma. *Postgrad Med* 1992; 92: 153-156.

27. Bahrainwala AH, Simon MR, Harrison DD, Toder D, Sccond EA. Atypical expiratory flow volume curve in an asthmatic patient with vocal cord dysfunction. *Ann Allergy Asthma Immunol* 2001; 86: 439-443.
28. Buca C, Rolla G, Scappaticci E, Baldi C, Carla E, Oliva A. Histamine hiperresponsiveness of extrathoracic airway in patients with asthmatic symptoms. *Allergy* 1991; 46: 147-153.
29. McFaden ER, Zawadski DK. Vocal cord dysfunction masquerading as exercise-induced asthma: A physiologic cause for "choking" during athletic activities. *Am J Respir Crit Care Med* 1996; 153: 942-947.
30. Schail Kayani MD, Shannon DC. Vocal cord dysfunction associated with exercise in adolescent girls *Chest* 1998; 113: 540-542.
31. Weir M, Ehl L. Vocal cord dysfunction mimicking exercise-induced bronchospasm in adolescents. Letter to editor. *Pediatrics* 1997; 99: 923-924.
32. Maillard I, Schweizer V, Broccard A, Duscher A, Liaudet L, Schaller M. Use of botulinum toxin type A to avoid tracheal intubation or tracheotomy in severe paradoxical vocal cord movement. *Chest* 2000; 118: 874-876.
33. Grillone GA, Blitzer A, Brin MF. Treatment of adductor laryngeal breathing dystonia with botulinum toxin type A. *Laryngoscope* 1994; 104: 30-32.
34. Pitchenick AE. Functional laryngeal obstruction relieved by panting. *Chest* 1991; 100: 1465-1467.
35. Archer GJ, Hoyle JL, Cluskey AMC, Macdonald J. Inspiratory vocal cord dysfunction, a new approach in treatment. *Eur Respir J* 2000; 15: 617-618.
36. Hayes JP, Nolan MT, Brennan N, Fitzgerald MX. Three cases of paradoxical vocal cord adduction followed up over a 10 -year period. *Chest* 1993; 104: 678-680.
37. Mobeireek A, Alhamad A, Al-Subaei A, Alzeer A. Psychogenic vocal cord dysfunction simulating bronchial asthma. *Eur Respir J* 1995; 8: 1978-1981.
38. Link HW, Stillwell PC, Jensen VK, Laskowski DM. Vocal cord dysfunction in the pediatric age group. *Chest* 1998; 114 (Suppl): 255-256.