

5. Tong WH, Pieters R, Kaspers GJ, te Loo DM, Bierings MB, van den Bos C, et al. A prospective study on drug monitoring of PEGasparaginase and Erwinia asparaginase and asparaginase antibodies in pediatric acute lymphoblastic leukemia. *Blood*. 2014;123:2026–33.

Maria Micaela Viña Romero^{a,*}, Sara García Gil^b,
Gloria Julia Nazco Casariego^b, Javier Merino Alonso^a
y Fernando Gutiérrez Nicolás^b

^a *Servicio de Farmacia, Hospital Universitario Nuestra Señora de la Candelaria, Santa Cruz de Tenerife, Tenerife, España*

^b *Servicio de Farmacia, Complejo Hospitalario Universitario de Canarias, San Cristóbal de La Laguna, Tenerife, España*

* Autor para correspondencia.

Correo electrónico: kellyviro@gmail.com
(M.M. Viña Romero).

<https://doi.org/10.1016/j.anpedi.2018.03.013>
1695-4033/

© 2018 Publicado por Elsevier España, S.L.U. en nombre de Asociación Española de Pediatría. Este es un artículo Open Access bajo la licencia CC BY-NC-SA (<http://creativecommons.org/licenses/by-nc-sa/4.0/>).

Cerebelitis aguda fulminante, ¿una entidad infradiagnosticada?



Fulminant acute cerebellitis: An under-diagnosed condition?

Sr. Editor:

La cerebelitis aguda (CA) es un síndrome inflamatorio que da lugar a una disfunción cerebelosa aguda (ataxia, nistagmo o dismetría) asociada a menudo a fiebre, cefalea, náuseas y alteración del nivel de consciencia^{1,2}. Suele ocurrir como trastorno infeccioso, postinfeccioso o posvacunación, aunque hay casos en los que no se evidencia ningún desencadenante³⁻⁵.

Por consenso, se denomina ataxia cerebelosa aguda a aquellos casos en los que no hay traducción en la neuroimagen, y CA a aquellos casos en que sí encontramos alteraciones en la misma³, siendo la RM cerebral la prueba diagnóstica de elección. La TC craneal en el momento agudo es útil para descartar otra etiología causante de la clínica y para detectar el desarrollo de una hidrocefalia aguda o compresión severa del tronco del encéfalo.

La CA es infrecuente y su diagnóstico es difícil, ya que la presentación clínica y su curso son muy variables. La intervención temprana es imprescindible para optimizar los resultados, por lo que ante una clínica sugestiva de patología de la fosa posterior debe sospecharse esta patología.

La inflamación del cerebelo puede comprimir el tallo cerebral e inducir alteraciones del nivel de consciencia, que pueden enmascarar la etapa inicial de signos cerebelosos, pudiendo presentarse incluso como coma y disfunción autonómica. Esta entidad, en la que predominan los síntomas de hipertensión intracraneal (HTIC) sobre los cerebelosos, y que se asocia a importante componente inflamatorio, se conoce como cerebelitis aguda fulminante¹ y es una entidad a tener en cuenta en los casos de HTIC de aparición brusca¹. En esta entidad hay más riesgo de secuelas permanentes e incluso de evolución fatal^{1,4,6}.

Debido a su curso variable, cada caso debe manejarse individualmente⁴. En los casos leves sin progresión de la clínica, ni imágenes radiológicas propias de los casos fulminantes, una actitud conservadora con monitorización

estrecha suele ser suficiente. En casos moderados y graves, los corticoides son la primera línea de tratamiento para reducir el efecto masa provocado por la inflamación e incluso puede ser necesario un drenaje ventricular externo (DVE) frente a la hidrocefalia.

A continuación se presentan 3 pacientes diagnosticados de CA, con edades comprendidas entre los 7 y 12 años, ninguno con antecedentes personales ni familiares de interés.

El primer paciente consultó por vómitos y decaimiento, presentando a su llegada un cuadro vagal con disminución de la consciencia, hipotonía y deterioro neurológico, realizándose TC craneal donde se apreció hipodensidad subcortical en el hemisferio cerebeloso izquierdo (fig. 1A). Ingresó en la Unidad de Cuidados Intensivos Pediátricos, donde se solicitó una RM cerebral (fig. 1B), planteándose el diagnóstico diferencial entre un proceso isquémico de fosa posterior, encefalitis y CA, por lo que se monitorizó (incluyendo la presión intracraneal) y se inició tratamiento antiagregante, aciclovir y corticoides. A las 12 h de su ingreso presentó un aumento de la presión intracraneal y anisocoria, por lo que se realizó TC craneal (fig. 1C), y tras los hallazgos se decidió craniectomía descompresiva con colocación de un DVE, con estabilidad posterior. Se inició rehabilitación, presentando tendencia a la mejoría neurológica pero con secuelas presentes en el control a los 4 meses: disartria, hipotonía, ausencia de bipedestación y hemiparesia derecha. RM cerebral de control: resolución del efecto masa pero marcada atrofia cerebelosa.

Tanto el segundo como el tercer paciente consultaron por cefalea de aproximadamente una semana de evolución que se había intensificado, limitando las actividades diarias e impidiendo el sueño junto con vómitos. Tanto la exploración física como la TC craneal fueron normales, por lo que ingresaron para analgesia. Dada la ausencia de mejoría se decidió realizar RM cerebral (fig. 2), tras la cual fueron diagnosticados de CA y fueron monitorizados y tratados con corticoides. Evolucionaron favorablemente, con mejoría clínica y ausencia de complicaciones, por lo que fueron dados de alta con pauta descendente de corticoides sin presentar secuelas en seguimientos posteriores. RM cerebral de control: resolución del efecto compresivo.

En los 3 casos que presentamos la sintomatología debida a la HTIC fue la que dominó el cuadro (cefalea y vómitos). La RM cerebral fue el método diagnóstico. No hemos

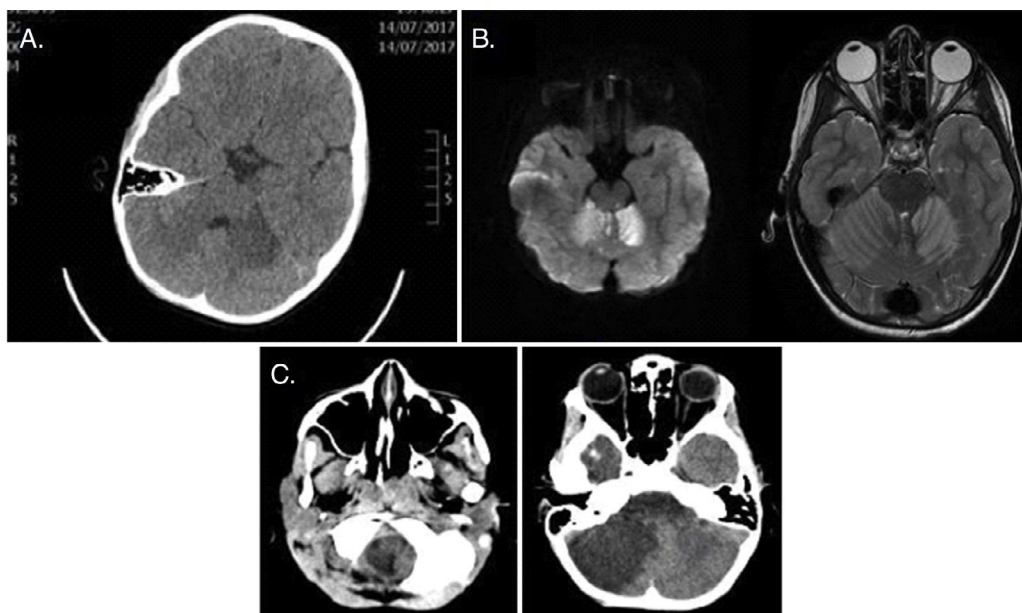


Figura 1 (A) TC craneal. Corte transversal apreciando hipodensidad subcortical en hemisferio cerebeloso izquierdo de aspecto inespecífico. (B) RM cerebral. Corte transversal en secuencia T2 asociando hiperintensidad de ambos hemisferios cerebelosos, con restricción en la difusión y realce cortical tras la administración de contraste. (C) TC craneal. Corte transversal apreciando progresión de las imágenes de isquemia cerebelosa, asociando edema con efecto masa y descenso amígdalas hasta foramen magno, con aumento de la talla ventricular supratentorial.

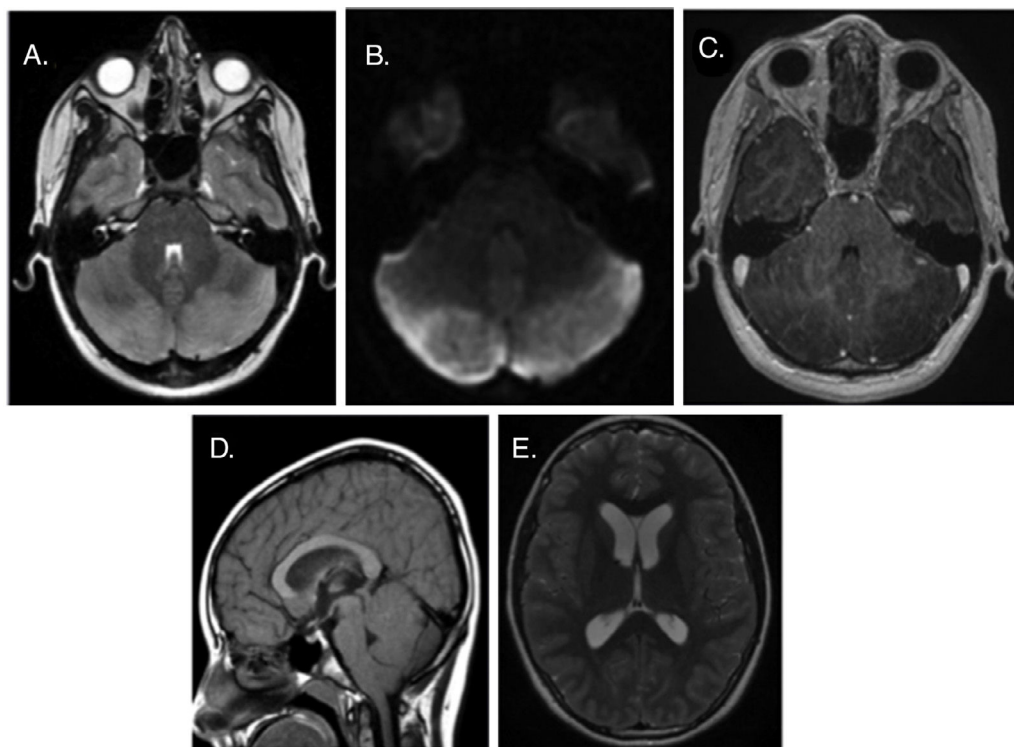


Figura 2 RM cerebral. (A) Imagen transversal ponderada en T2 con hiperintensidad y edema de ambos hemisferios cerebelosos. (B) Restricción generalizada en la imagen de difusión. (C) Imagen transversal ponderada en T1, donde no se observa realce con gadolinio. (D) Corte sagital ponderado en T1 con impronta amigdalal en agujero magno, desplazamiento anterior del tronco y discreta compresión caudal del acueducto de Silvio y del 4.º ventrículo. (E) Dilatación ventricular supratentorial secundaria.

encontrado etiología que se pueda relacionar con el cuadro a excepción del primer caso, donde se aisló enterovirus en 2 muestras de heces. Los corticoides a dosis altas fueron el tratamiento empleado en todos los casos.

En conclusión, la CA fulminante requiere un tratamiento médico urgente y en algunas ocasiones quirúrgico. Para ello, es necesario conocer esta entidad, tener la capacidad de sospecharla y realizar una RM cerebral urgente para realizar el diagnóstico e iniciar el tratamiento precozmente.

Bibliografía

1. Levy EI, Harris AE, Omalu BI, Hamilton RL, Branstetter BF 4th. Sudden death from fulminant acute cerebellitis. *Pediatr Neurosurg.* 2001;35:24–8.
2. Martínez del Villar M, González Toro MC, Serna Berna JV, Jadraque Rodríguez R, Martínez Pastor P, Gómez Gosálvez F. Cerebelitis aguda fulminante: caso excepcional y de evolución fatal. *Rev Neurol.* 2013;56:63–4.
3. Lancella L, Esposito S, Galli ML, Bozzola E. Acute cerebellitis in children: an eleven year retrospective multicentric study in Italy. *Ital J Pediatr.* 2017;43:54.
4. Kamate M, Chetal V, Hattiholi V. Fulminant cerebellitis: a fatal, clinically isolated syndrome. *Pediatr Neurol.* 2009;41:220–6.
5. Van der Maas NA, Bondt PE, de Melker H, Kemmeren JM. Acute cerebellar ataxia in the Netherlands: a study on the association

with vaccinations and varicella zoster infection. *Vaccine.* 2009; 27:1970–3.

6. Hennes E, Zotter S, Dorninger L, Hartmann H, Häusler M, Huppke P, et al. Long-term outcome of children with acute cerebellitis. *Neuropediatrics.* 2012;43:240–8.

María Molina Corbacho^{a,*}, Fernando Martín Birlanga^a, Nerea Sarrión Sos^b, Pablo Gargallo Tatay^a y Miguel Tomás Vila^c

^a *Departamento de Pediatría, Hospital Universitari i Politècnic La Fe, Valencia, España*

^b *Departamento de Pediatría, Hospital General Universitario de Valencia, Valencia, España*

^c *Departamento de Neuropediatría, Hospital Universitari i Politècnic La Fe, Valencia, España*

* Autor para correspondencia.

Correo electrónico: mariamolcorba@gmail.com (M. Molina Corbacho).

<https://doi.org/10.1016/j.anpedi.2018.03.017>
1695-4033/

© 2018 Publicado por Elsevier España, S.L.U. on behalf of Asociación Española de Pediatría. Este es un artículo Open Access bajo la licencia CC BY-NC-SA (<http://creativecommons.org/licenses/by-nc-sa/3.0/>).

Monitorización del tratamiento del hipogonadismo hipogonadotroppo en el lactante



Monitoring of the treatment of hypogonadotropic hypogonadism in the infant

Sr. Editor:

Este documento pretende ser ante todo práctico, mostrando a través de 2 casos clínicos cuándo es el mejor momento para suspender el tratamiento con gonadotropinas en lactantes con hipogonadismo.

El desarrollo y la actividad del eje hipotálamo-hipófisis-gonadal se inicia en el segundo trimestre de la vida intrauterina (con función fundamentalmente diferenciadora) y continúa hasta la edad final de fertilidad en el ser humano.

El hipogonadismo (especialmente el hipogonadotrófico) es un modelo ideal para el estudio de la regulación hormonal integrada del eje hipotálamo-hipófisis-gonadal (sobre todo en el caso del testículo en el lactante)¹.

En la etapa del lactante, denominada también «minipubertad»², se produce una elevación de los niveles de esteroides sexuales y gonadotropinas de forma similar a lo que ocurre en la pubertad, aunque con menor intensidad. Este período de «activación del eje» tiene una duración de unos 6 meses en el varón y 2-3 años en la niña. En el varón, este período ejerce una influencia crítica, no solo en el desarrollo de los genitales externos, sino en la

diferenciación de las células de Sertoli y por ello en la función reproductiva posterior.

Ya que los pacientes del sexo femenino no muestran ninguna alteración fenotípica, su diagnóstico a esta edad es difícil, salvo que muestren una insuficiencia pituitaria global. En todo caso el tratamiento a esta edad se realiza exclusivamente en el sexo masculino.

El tratamiento con gonadotropinas es el más fisiológico que se puede utilizar durante el primer año de vida. El primer niño tratado se publicó en 2002³, iniciando tratamiento a los 8 meses con buena respuesta de crecimiento del testículo, pero no del pene, que precisó una terapia ulterior con testosterona.

La utilización de FSH recombinante y HCG durante los 6-7 primeros meses de vida estimularán la función de las células de Sertoli (se puede titular el efecto midiendo la inhibina B y AMH) y las de Leydig mientras existan (valorando su efecto con la medida de testosterona o INSL3).

Con frecuencia estos lactantes asocian al micropene una criptorquidia con testes de pequeño volumen. El tratamiento con gonadotropinas en esta edad puede aumentar las concentraciones de gonadotropinas intratesticulares sin temor a inducir espermatogénesis o de afectar negativamente el número de las células de Sertoli, ya que estas no expresan el receptor de andrógenos hasta los 5 años de vida. El tratamiento con FSH aumentará el volumen testicular (y los niveles de AMH e inhibina B) y el de HCG, los niveles de testosterona y de INSL3.

Sin embargo, la experiencia es aún escasa con esta pauta terapéutica, existiendo una falta de protocolización en la dosificación y duración del tratamiento.