



IMÁGENES EN PEDIATRÍA

Hoyuelos cutáneos tras amniocentesis traumática

Skin dimpling due to traumatic amniocentesis

Laura Mesa-Álvarez*, Ana Batalla y Carlos de la Torre

Servicio de Dermatología, Complejo Hospitalario Universitario de Pontevedra, Xestión Integrada EOXI Pontevedra-Salnés, Pontevedra, España

Disponible en Internet el 22 de abril de 2018



Presentamos el caso de una niña de 19 meses con lesiones congénitas y asintomáticas en miembro inferior derecho. No existían antecedentes de interés, a excepción de la realización de una amniocentesis en la semana 17 de gestación. En la exploración física se observaron 2 depresiones puntiformes en región medial de glúteo derecho y en cara póstero-interna del muslo ipsilateral (fig. 1). No existían asimetrías ni otras alteraciones. Se realizó el diagnóstico de hoyuelos cutáneos secundarios a amniocentesis traumática.

Las depresiones cutáneas congénitas son lesiones frecuentes. Aunque habitualmente la etiología es desconocida, se especula que pueden producirse por una lipoatrofia localizada. En ocasiones constituyen una variante de la normalidad. Sin embargo, pueden aparecer secundariamente a procedimientos durante la gestación, o como manifestación de otras enfermedades que incluyen enfermedad infecciosa (rubeola), alteraciones metabólicas (déficit de fosfato), alteraciones osteomusculares, disrafismo espinal, anomalías genéticas (síndrome de delección 18q, trisomía 9p, síndrome de Silver-Russell) y otros síndromes polimalformativos. La aplasia cutis, la hipoplasia dérmica focal,

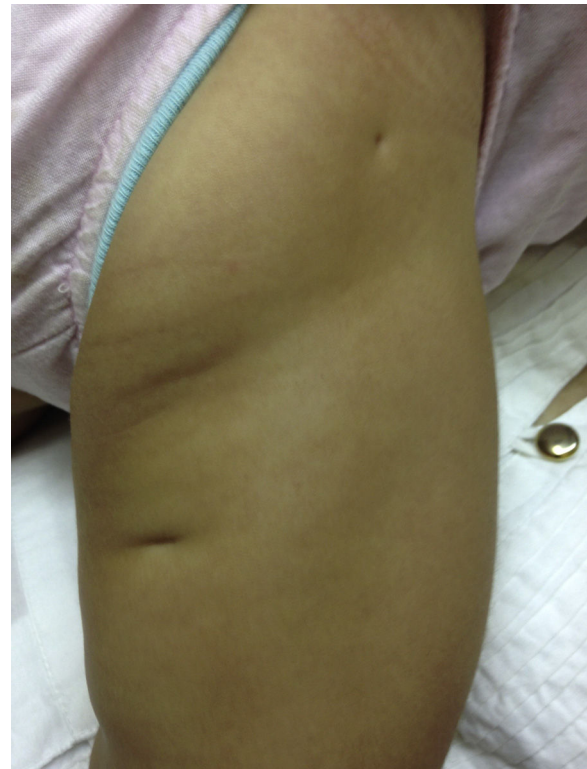


Figura 1 Imagen clínica de glúteo cara póstero-interna del muslo derecho.

* Autor para correspondencia.
Correo electrónico: l.mesa.alvarez@gmail.com
(L. Mesa-Álvarez).

las bandas amnióticas o los pezones supernumerarios deben también incluirse en el diagnóstico diferencial.

Los hoyuelos cutáneos por amniocentesis se presentan al nacimiento como depresiones puntiformes o lineales milimétricas. Pueden ser únicos o múltiples, y estar agrupados o tener trayecto lineal. La incidencia de lesiones cutáneas durante la amniocentesis ha disminuido debido a la

realización de la técnica guiada por ecografía. El diagnóstico de los hoyuelos cutáneos secundarios a amniocentesis se establece por ausencia de enfermedad asociada junto con el antecedente de realización del procedimiento. Se trata de un proceso benigno y no requiere tratamiento.