



IMÁGENES EN PEDIATRÍA

Queratodermia palmoplantar epidermolítica de Vörner

Epidermolytic palmoplantar keratoderma of Vörner

Ana Varela-Veiga^{a,*}, Benigno Monteagudo^a, Elvira León-Muiños^b y Cristina Durana^c

^a Servicio de Dermatología, Complejo Hospitalario Universitario de Ferrol, Xerencia de Xestión Integrada de Ferrol, SERGAS, Ferrol, A Coruña, España

^b Pediatría, Centro de Salud de San Sadurniño, Xerencia de Xestión Integrada de Ferrol, SERGAS, San Sadurniño, A Coruña, España

^c Servicio de Anatomía Patológica, Complejo Hospitalario Universitario de Ferrol, Xerencia de Xestión Integrada de Ferrol, SERGAS, Ferrol, A Coruña, España

Disponible en Internet el 13 de abril de 2018

Niño de 2,5 años que presenta desde el nacimiento engrosamiento palmo-plantar, amarillento, difuso, bien definido por un borde eritematoso (fig. 1). No había afectación de dorso de manos o pies, ni alteraciones en el pelo, a nivel dentario o ungueal. Ninguno de los miembros de la familia estaba afecto de síndrome de Ehlers-Danlos. El estudio histopatológico mostró hiperqueratosis compacta con degeneración vacuolar y granular en el estrato espinoso epidérmico (fig. 2). El estudio genético reveló una mutación en heterocigosis en el gen que codifica la queratina 9

(c.448G>A) (p.Arg163Gln). Al no presentar alteración funcional, los padres decidieron no realizar tratamiento.

La queratodermia palmoplantar epidermolítica de Vörner es una entidad con herencia autosómica dominante, aunque existen casos esporádicos con mutaciones «de novo», como en nuestro caso. En su etiopatogenia se implica la aparición de una mutación en el gen que codifica las queratinas 9 y 1 expresadas por los queratinocitos basales palmo-plantares¹.

Clínicamente se caracteriza por la presencia, desde los primeros meses de vida, de un engrosamiento amarillento

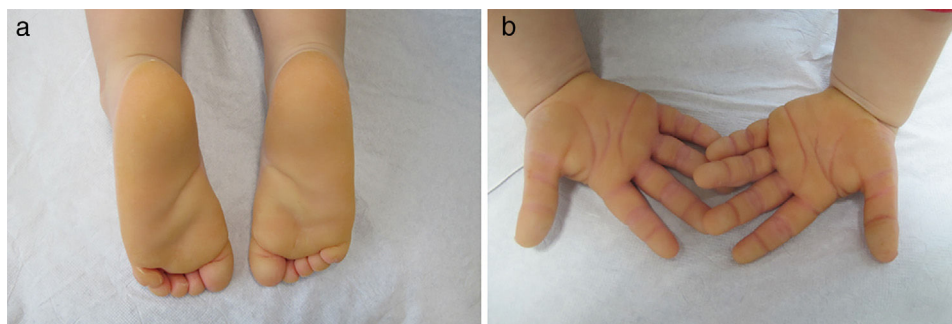


Figura 1 a) Queratodermia de coloración amarillenta a nivel plantar. b) Engrosamiento palmar con límites bien definidos.

* Autor para correspondencia.

Correo electrónico: anavarelaveiga@hotmail.com (A. Varela-Veiga).

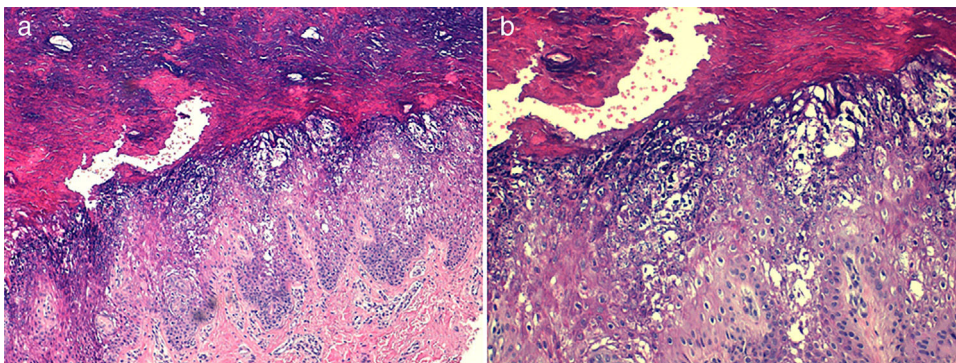


Figura 2 a) Hiperqueratosis compacta con cambios degenerativos vacuolares en segmentos superiores de epidermis (hematoxilina-eosina, $\times 100$). b) Degeneración vacuolar de queratinocitos de estratos espinoso y granular, y presencia de múltiples gránulos citoplasmáticos eosinófilos (hematoxilina-eosina, $\times 200$).

con un anillo periférico eritematoso a nivel palmo-plantar. No suele afectar superficies extensoras (*no transgrediens*). Puede presentar hiperhidrosis localizada, camptodactilia, *pseudoainhum*, así como lesiones tipo cojinete. Hay casos asociados con cáncer de mama y ovario, quizás por proximidad de los genes afectados. Histológicamente, muestra hiperqueratosis epidermolítica con vacuolización perinuclear de los queratinocitos, así como gránulos de queratohialina irregulares localizados en la capa granulosa^{2,3}.

El tratamiento más eficaz son los retinoides orales (etretinato). Estos permiten disminuir la queratodermia, pero generan tanta sensibilidad cutánea a mínimos traumatismos (algunos pacientes desarrollan ampollas y erosiones) que en ocasiones es necesario suspender dicho tratamiento³.

Bibliografía

1. Codispoti A, Colombo E, Zocchi L, Serra V, Pertusi G, Leigh G, et al. Knuckle pads, in an epidermal palmoplantar keratoderma patient with Keratin 9 R163W *transgrediens* expression. *Eur J Dermatol.* 2009;19:114–8.
2. Chen N, Sun J, Song Y, Wei X, Shi Y, Zhang L. A novel mutation of KRT9 gene in a Chinese Han pedigree with epidermolytic palmoplantar keratoderma. *J Cosmet Dermatol.* 2017;16:402–6.
3. Umegaki N, Nakano H, Tamai K, Mitsushashi Y, Akasaka E, Sawamura D, et al. Vörner type palmoplantar keratoderma: Novel KRT9 mutation associated with knuckle pad-like lesions and recurrent mutation causing digital mutilation. *Br J Dermatol.* 2011;165:199–201.