



IMÁGENES EN PEDIATRÍA

## Anetoderma secundaria a moluscos contagiosos

### Anetoderma secondary to molluscum contagiosum

Benigno Monteagudo<sup>a,\*</sup>, Miguel Cabanillas<sup>a</sup>, Laura Rosende<sup>a</sup> y Elvira León-Muiños<sup>b</sup>

<sup>a</sup> Servicio de Dermatología, Complejo Hospitalario Universitario de Ferrol, Xerencia de Xestión Integrada de Ferrol, SERGAS, Ferrol, A Coruña, España

<sup>b</sup> Pediatría, Centro de Salud de San Sadurniño, SERGAS, San Sadurniño, A Coruña, España

Disponible en Internet el 13 de abril de 2018

Niño de 4 años que presenta moluscos contagiosos (MC) en abdomen y extremidades inferiores desde hace 6 meses. En costados, donde previamente también tenía MC, desarrolló en los últimos 2 meses áreas cutáneas ovals de 1-4 mm, con herniación, blandas y de color de piel normal (fig. 1). Con el dermatoscopio solo visualizamos leve eritema (fig. 2).

El MC es una infección cutánea vírica autolimitada en personas inmunocompetentes. En general las complicaciones son de escasa importancia, siendo lo más frecuente sobreinfección bacteriana, eccematización, infiltración en profundidad de dermis y queratitis punteada superficial (lesiones en párpado). Aunque de forma excepcional, también hay formas diseminadas y gigantes, puede infectar otras lesiones (quiste epidérmico y nevo melanocítico), generar reacción de hipersensibilidad o granulomatosa crónica, cicatrices, osificación metaplásica, celulitis eosinofílica, granuloma piogénico, eritema multiforme, foliculitis,

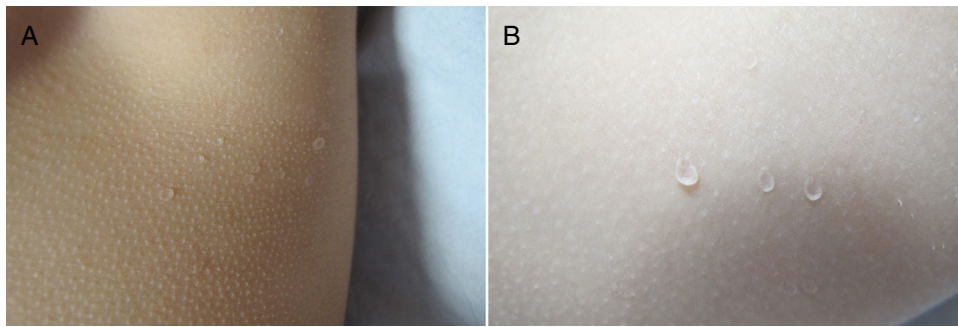
abscesos recurrentes, eritema anular centrífugo y conjuntivitis punteada superficial<sup>1</sup>.

La anetoderma es una enfermedad donde la pérdida local de fibras elásticas produce tejido conectivo dérmico laxo y débil. Se manifiesta como áreas de piel arrugada, atrófica o con herniación blanda. Puede ser primaria (en piel normal) o secundaria a procesos cutáneos, algunos tan frecuentes en infancia como pilomatrixoma, hemangioma infantil, prematuridad (iatrogénico, por adhesivos o dispositivos de monitorización), xantogranuloma juvenil, urticaria pigmentosa, granuloma anular, varicela, foliculitis, picaduras y acné<sup>2</sup>.

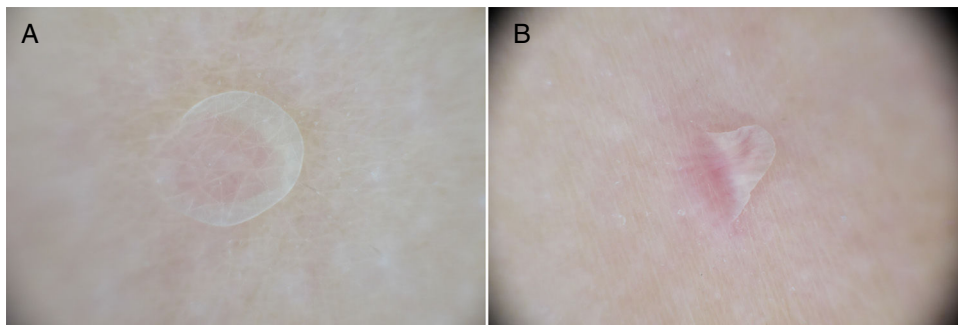
Aunque poco descrita, consideramos que la anetoderma secundaria a MC posiblemente no sea un hallazgo tan infrecuente. La etiología es desconocida, se cree que la respuesta humoral y celular frente a partículas virales, y la posterior fagocitosis, inducirían la liberación de enzimas elastolíticas<sup>2,3</sup>.

\* Autor para correspondencia.

Correo electrónico: [benigno.monteagudo.sanchez@sergas.es](mailto:benigno.monteagudo.sanchez@sergas.es) (B. Monteagudo).



**Figura 1** A) En costado izquierdo, áreas cutáneas con herniación, ovals y de color de piel normal. B) A mayor detalle, herniación de lesiones.



**Figura 2** A) Imagen dermatoscópica, leve eritema. B) Desplazamiento de la lesión ante la presión mínima ejercida por contacto con el dermatoscopio.

## Bibliografía

1. Monteagudo B, Cabanillas M, Acevedo A, de las Heras C, Pérez-Pérez L, Suárez-Amor O, et al. Molusco contagioso: estudio descriptivo. *An Pediatr (Barc)*. 2010;72:139-42.
2. Shalders K, Ilchyshyn A, Walzman M. Secondary anetoderma following molluscum contagiosum infection. *Acta Derm Venereol*. 2003;83:461-2.
3. Davey J, Biswas A. Follicular induction in a case of molluscum contagiosum: Possible link with secondary anetoderma-like changes? *Am J Dermatopathol*. 2014;36:e19-21.