



IMÁGENES EN PEDIATRÍA

El síndrome del teratoma en crecimiento

Growing teratoma syndrome

Íñigo de Noriega Echevarría^a, Maitane Andión^b, José Hinojosa^c y Alvaro Lassaletta^{b,*}

^a Servicio de Pediatría, Hospital Infantil Universitario del Niño Jesús, Madrid, España

^b Servicio de Hemato-Oncología Pediátrica, Hospital Infantil Universitario del Niño Jesús, Madrid, España

^c Servicio de Neurocirugía, Hospital Infantil Universitario del Niño Jesús, Madrid, España

Disponible en Internet el 6 de febrero de 2018

Mujer de 11 años, diagnosticada a raíz de un cuadro de hipertensión intracraneal de tumoración pineal en la RM (fig. 1A) con elevación de α FP y β -HCG en suero y LCR (tabla 1). Ante la sospecha de tumor de células germinales no germinoma (TCGNG) se inicia tratamiento (protocolo SIOP GCT II) con quimioterapia. Al mes presenta empeoramiento

nerológico, objetivándose en la RM crecimiento lesional a expensas del componente quístico junto con normalización de marcadores tumorales. Se realiza resección quirúrgica completa con hallazgo anatomopatológico de teratoma quístico maduro. Con el diagnóstico de síndrome del teratoma en crecimiento se completa el mismo protocolo de tratamiento.

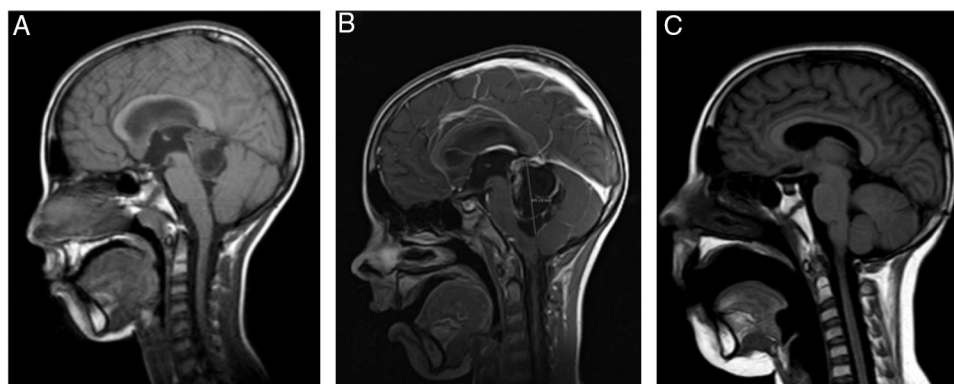


Figura 1 Controles de RM (cortes sagitales): A) Al diagnóstico: tumoración sólido-quística en región pineal con hidrocefalia secundaria; tamaño $34 \times 22 \times 21$ mm. B) Al mes de iniciar quimioterapia con empeoramiento clínico, y con aumento del tamaño y del componente quístico de la lesión. C) RM a los 2 meses de finalizar el tratamiento con cambios posquirúrgicos como único hallazgo, sin signos de restos tumorales.

* Autor para correspondencia.

Correo electrónico: lassaalvaro@yahoo.com (A. Lassaletta).

Tabla 1 Evolución de marcadores tumorales

	Diagnóstico	Cirugía (día +28 del inicio de quimioterapia)	A los 4 meses de finalizar el tratamiento
α FP suero (1-15 ng/ml)	61,1	11,11	1,65
β -HCG suero (0,01-5 mUI/ml)	6,7	Indetectable	Indetectable
α FP LCR	69,8	0,03	No realizado
β -HCG LCR	31,2	Indetectable	No realizado

A los 4 meses de finalizarlo mantiene remisión completa y negativización de los marcadores.

Ante la sospecha radiológica de un tumor de células germinales la elevación en suero o LCR de la α FP es suficiente para el diagnóstico de TCGNG¹, evitando la biopsia. Este tipo de tumores se tratan con quimioterapia y radioterapia, recomendándose cirugía cuando no se alcance la remisión completa tras la quimioterapia, o si existe progresión tumoral durante el tratamiento. En este contexto, el síndrome del teratoma en crecimiento (STC)² se define por el aumento tumoral durante o tras finalizar la quimioterapia, con negativización de los marcadores tumorales y presencia exclusivamente de teratoma maduro en la anatomía patológica de la resección tumoral. En los TCGNG intracraneales se cree que es un fenómeno infradiagnosticado, pero de incidencia mayor que en los extracraneales³. Ante

su sospecha, es necesario realizar una extirpación completa confirmatoria, que es curativa evitando así intervenciones más agresivas.

Bibliografía

1. Garrraus Oneca M, Ramaswamy V, Lassaletta Á. Tumores del SNC II: tumores embrionarios, tumores de la región pineal. En: Madero L, Lassaletta Á, Sevilla J, editores. Hematología y Oncología Pediátricas. 3.ª ed. Madrid: Ergon; 2015. p. 569–84.
2. Logothetis CJ, Samuels ML, Trindade A, Johnson DE. The growing teratoma syndrome. *Cancer*. 1982;50:1629–35.
3. Kim CY, Choi JW, Lee JY, Kim SK, Wang KC, Park SH, et al. Intracranial growing teratoma syndrome: Clinical characteristics and treatment strategy. *J Neurooncol*. 2011;101:109–15.