

## IMÁGENES EN PEDIATRÍA

### Signatia congénita

### Congenital syngnathia

Clara Martínez-Tafalla López\*, José María Lloreda-García, José Miguel Pina-Molina y Carmen Fuentes-Gutiérrez

Servicio de Neonatología, Hospital Universitario Santa Lucía, Cartagena, Murcia, España

Disponible en Internet el 5 de marzo de 2018



Recién nacida a término con peso adecuado para la edad gestacional. Embarazo controlado con antecedente de polihidramnios. Al nacimiento se constata imposibilidad para la apertura bucal por fusión maxilomandibular y microstomía (fig. 1), precisando intubación por vía nasal mediante fibrobroncoscopio para mantener una adecuada ventilación. A la exploración física no presenta otras malformaciones asociadas. La TAC (fig. 2) muestra una fusión ósea completa de la rama maxilar y mandibular con hipoplasia de la articulación temporomandibular, con múltiples piezas dentales superpuestas en región central. Las ecografías cerebral, cardíaca y abdominal no mostraron malformaciones a otros niveles. Se realizó una primera cirugía a los 7 días de vida, liberando la fusión, realizando una osteotomía bilateral de la rama única para crear una rama mandibular. Precisaré varias cirugías posteriores para su corrección completa (fig. 3).

La signatia congénita se define como la fusión maxilomandibular presente desde el nacimiento<sup>1-3</sup>. Su gravedad es variable, dependiendo del grado de fusión, provocando restricción en la apertura oral con dificultad para la alimentación, la deglución y la respiración. Hay varios tipos de presentación, mediante la adhesión de tejidos blandos

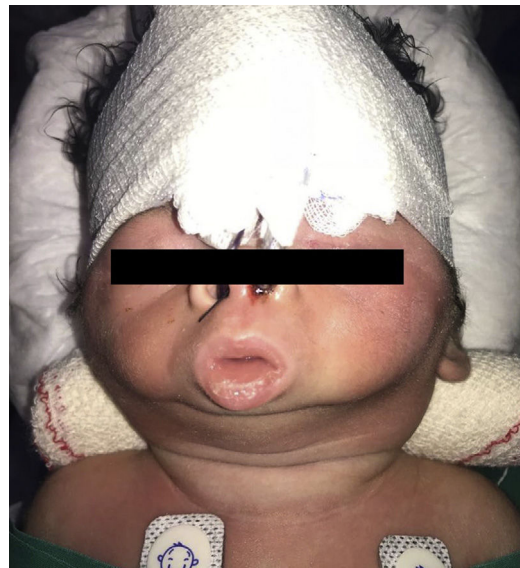

Figura 1 Signatia congénita con microstomía, previo a la cirugía.

(sinequias) o con fusión ósea completa (sinostosis). También se clasifica según si la afectación es anterior o incluye a la articulación temporomandibular y si presenta otras malformaciones asociadas, sobre todo a nivel de cabeza y cuello.

\* Autor para correspondencia.  
Correo electrónico: [claramtl16@gmail.com](mailto:claramtl16@gmail.com)  
(C. Martínez-Tafalla López).

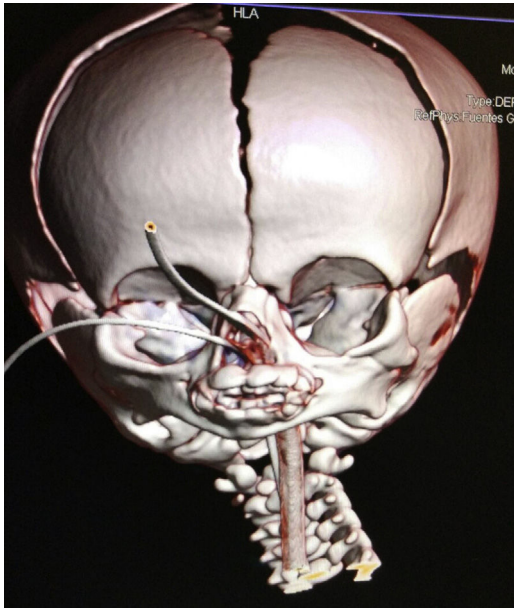


Figura 2 Fusión e hipoplasia mandibular en la TAC craneal.

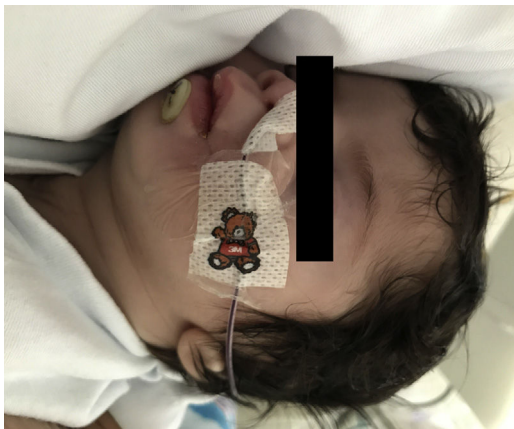

Figura 3 Poscirugía de signatia congénita.

El tratamiento es quirúrgico bajo anestesia general o local dependiendo de la extensión, precisando intubación a través de fibrobroncoscopio o traqueostomía electiva. Tras la cirugía son frecuentes las recurrencias, en forma de nuevas fusiones óseas, por lo que se debe seguir el crecimiento facial a largo plazo.

### Bibliografía

1. Sarin YK, Raj P, Arya M, Dali JS. Congenital syngnathia; Turmoils and tragedy. *J Neonat Surg.* 2017;6:12.
2. Khasgiwala A, Jangam S, Sharma S, Newaskar V. Congenital bilateral syngnathia and tracheoesophageal fistula: A rare presentation. *Contemp Clin Dent.* 2016;7:566-8.
3. Tak HJ, Park TJ, Piao Z, Lee SH. Separate development of the maxilla and mandible is controlled by regional signaling of the maxillomandibular junction during avian development. *Dev Dyn.* 2017;246:28-40.