

IMÁGENES EN PEDIATRÍA

Infeción cutánea por *Mycobacterium marinum*



Skin infection due to *Mycobacterium marinum*

Raquel Plácido Paías*, Antonio Vilela Serrano, Carlota Espejo Díaz y Manuel Portillo Márquez

Servicio de Pediatría, Hospital de Mérida, Mérida, Badajoz, España

Disponible en Internet el 11 de noviembre de 2017

Niña de 3 años, sin antecedentes de interés, con inflamación de la falange distal y proximal del cuarto dedo de la mano derecha, maceración periungueal y drenaje espontáneo en domicilio, diagnosticándose de paroniquia y pautándose amoxicilina-ácido clavulánico oral.

Acude a las 2 semanas por empeoramiento, con un nódulo indoloro abscesificado en el dorso de la muñeca derecha (figs. 1-2). Se inicia tratamiento con cloxacilina endovenosa durante una semana, y posteriormente, otra semana oral, realizándose drenaje del absceso. La anatomía patológica muestra lesión granulomatosa estéril.

A las 2 semanas aparece un nódulo abscesificado indoloro en codo derecho sin fiebre ni adenopatías. Las pruebas de laboratorio, radiografías y hemocultivos no mostraron alteraciones, salvo la prueba de la tuberculina (positiva, 10 mm de induración).

Reinterrogando a la familia, afirman contacto con peces en una pecera de su domicilio.

Tras exéresis y biopsia se visualiza lesión granulomatosa necrosante con células epitelioides y gigantes. Úlcera de piel

con tejido de granulación. Tinción para BAAR y hongos negativos (fig. 3), aislándose *Mycobacterium marinum* en medio líquido de cultivo Middlebrook. Se pauta tratamiento con rifampicina y claritromicina durante 3 meses con resolución completa del cuadro.

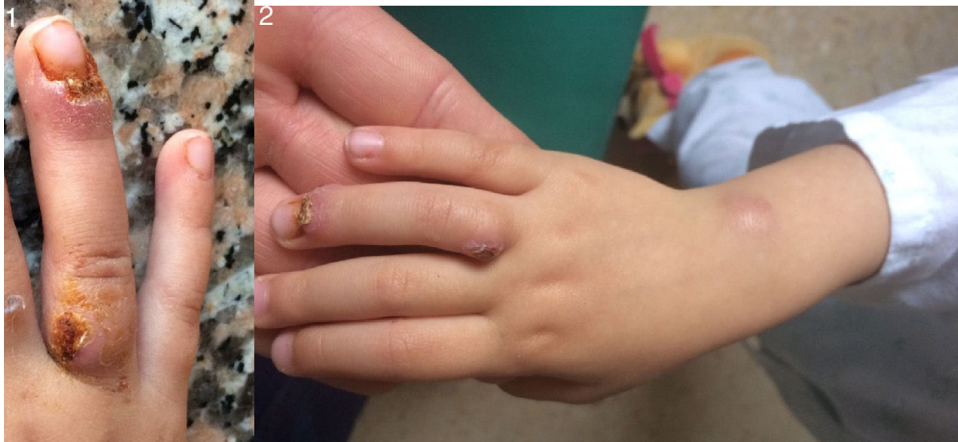El *Mycobacterium marinum* es una micobacteria atípica descrita por primera vez en 1926 por Aronson en peces de agua salada¹⁻³, siendo una causa inusual de granulomas subagudos o crónicos².

La infección se adquiere a través de heridas superficiales por contacto directo con aguas contaminadas¹⁻³. Se presenta en forma nodular (más frecuente) o diseminada (en inmunodeprimidos)². El diagnóstico definitivo es histiomicrobiológico^{1,2}.

El tratamiento no está bien establecido. La antibioterapia más utilizada son tetraciclinas, cotrimoxazol, rifabutina, amikacina, imipenem, y para las formas graves, la rifampicina más claritromicina y/o etambutol¹⁻³, un mínimo de 2 meses tras la resolución clínica. La cirugía puede requerirse en algunos casos³.

* Autor para correspondencia.

Correo electrónico: raquelpaias@gmail.com (R. Plácido Paías).



Figuras 1-2 Inflamación de la falange distal y proximal del cuarto dedo de la mano derecha, con un nódulo indoloro, abscesificado en el dorso de la muñeca derecha.

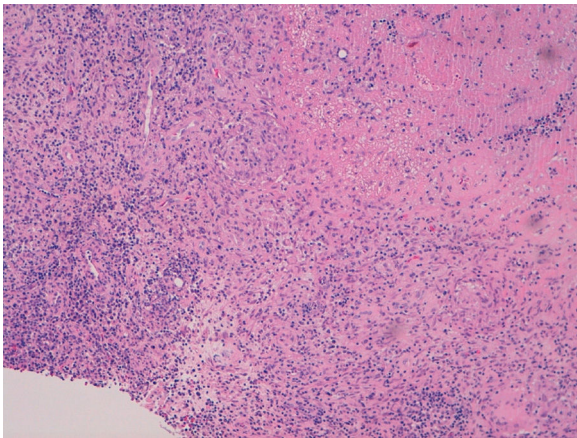


Figura 3 Biopsia incisional de tumoración subcutánea en la muñeca derecha: granuloma necrosante.

Bibliografía

1. Alcaide F, Esteban J. Infecciones cutáneas y de partes blandas por micobacterias no tuberculosas. *Enferm Infecc Microbiol Clin.* 2010;28 Supl 1:S46–50.
2. Bonamonte D, de Vito D, Vestita M, Delvecchio S, Ranieri LD, Santantonio M, et al. Aquarium-borne *Mycobacterium marinum* skin infection. Report of 15 cases and review of the literature. *Eur J Dermatol.* 2013;23:510–6.
3. Griffith DE, Aksamit T, Brown-Elliott BA, Catanzaro A, Daley C, Gordin F, et al. An official ATS/IDSA statement: Diagnosis, treatment, and prevention of nontuberculous mycobacterial diseases. *Am J Respir Crit Care Med.* 2007;175:367–416.