

IMÁGENES EN PEDIATRÍA

## Tumor parotídeo en un neonato

### Parotid tumour in a neonate

María Fernández-Ibieta\* y Nerea González Temprano



Servicio de Cirugía Pediátrica, Hospital Universitario Donostia, San Sebastián, Guipúzcoa, España

Disponible en Internet el 21 de septiembre de 2017

Neonato de 24 días de vida que presenta un aumento de volumen en la hemicara izquierda, de consistencia firme, sin alteraciones inflamatorias ni cambios de coloración de piel suprayacente; no presentaba dolor a la palpación. Ante el buen estado general del paciente, analítica con amilasa normal y ausencia de reactantes de fase aguda se inició tratamiento antibiótico a la espera de hemocultivo, serología vírica y controles ecográficos (fig. 1). No se solicitó ecografía inicial por borrar ángulo mandibular y pensar en parotiditis infecciosa como primer diagnóstico diferencial. Una semana después, con hemocultivo y serología negativos se realizó ecografía Doppler, que mostró cambios inflamatorios con importante vascularización en parótida izquierda, de tamaño elevado (4 cm). Se sospechó entonces de hemangioma infantil como causa más probable, realizándose resonancia magnética (RM) craneal y de cuello, donde se objetivó hiperseñal en secuencias T2, hiposeñal en T1 y significativa captación temprana tras contraste, en región parotídea izquierda incluyendo zona submandibular hasta línea media (figs. 2 y 3). Con diagnóstico de hemangioma infantil parotídeo (focal vs. integrante de hemangioma en región V3), y descartándose síndrome PHACE y extensión a vía aérea se inició tratamiento oral con propranolol al mes y medio de vida, con aumento progresivo hasta 3 mg/kg/día, con buena tolerancia. En controles posteriores en consultas (a los 2 meses y medio), la masa era ya imperceptible.

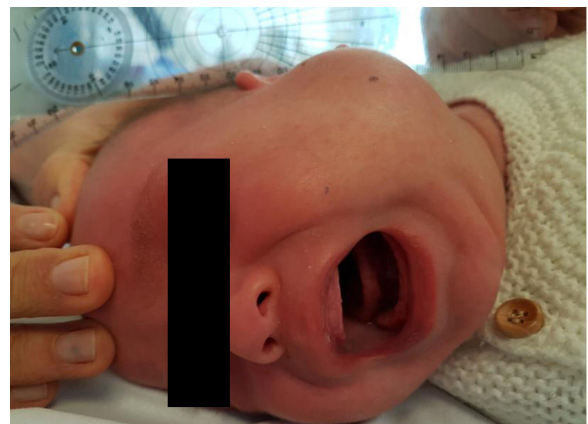
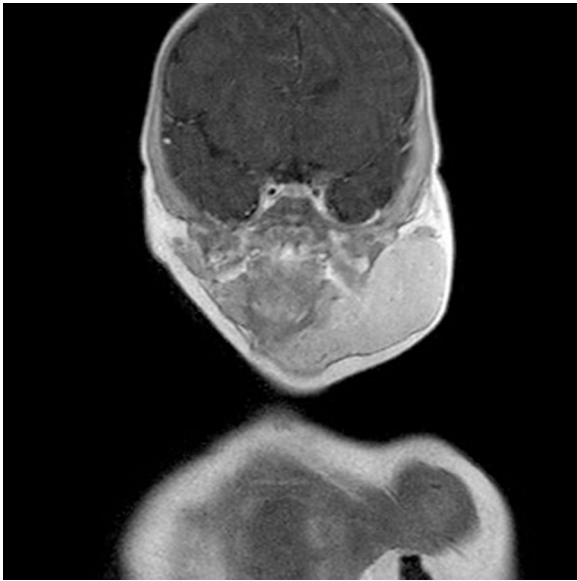

Figura 1 Tumefacción hemicara izquierda, correspondiente a glándula parotídea aumentada de tamaño.

El hemangioma, es el tumor parotídeo más común en los lactantes. La edad media de presentación es de unos 2-3 meses. Demuestran un rápido crecimiento en los primeros meses de vida, pero generalmente muestran regresión después de 18 meses<sup>1-3</sup>.

\* Autor para correspondencia.

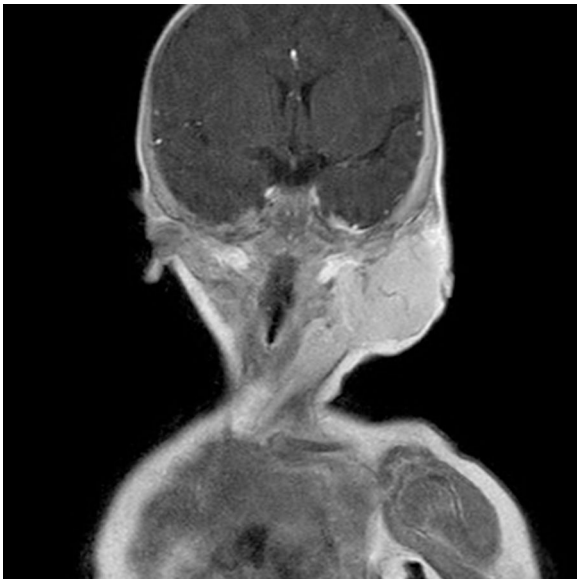Correo electrónico: [mfndezibieta@hotmail.com](mailto:mfndezibieta@hotmail.com)  
(M. Fernández-Ibieta).



**Figura 2** Corte coronal contraste en área hemangioma parotídeo, que llega hasta submandibular y línea media.

## Bibliografía

1. Tuna İS, Doganay S, Yıkılmaz A, Coskun A. Hemangioma of the Parotid Gland in an Infant: MR and Doppler US Findings. *Eurasian J Med.* 2009;41:141.
2. Lennon P, Silvera VM, Perez-Atayde A, Cunningham MJ, Rahbar R. Disorders and tumors of the salivary glands in children. *Otolaryngol Clin North Am.* 2015;48:153-73.
3. Sodhi KS, Bartlett M, Prabhu NK. Role of high resolution ultrasound in parotid lesions in children. *Int J Pediatr Otorhinolaryngol.* 2011;75:1353-8.



**Figura 3** Corte coronal más anterior con parótida izquierda ocupada por contraste.