

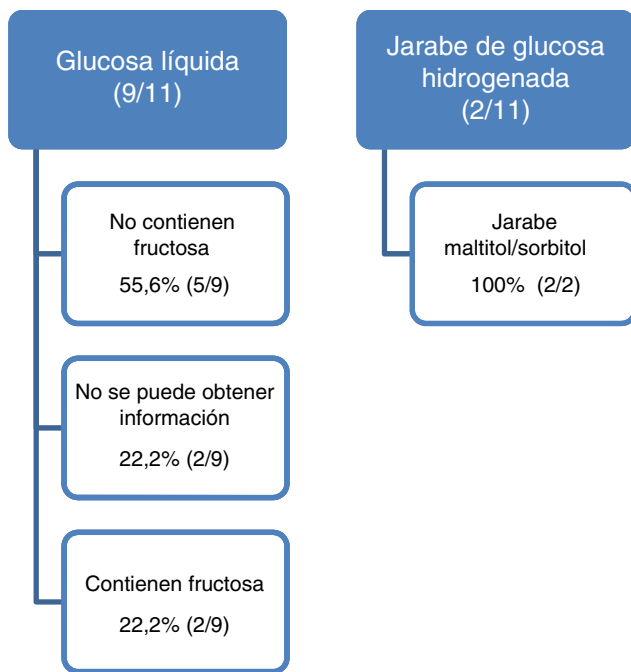Figura 1 Resultados obtenidos con la información facilitada por el laboratorio comercializador del medicamento.

Bibliografía

- Izquierdo-García E, Moreno-Villares JM, León-Sanz M. Edulcorantes en pacientes con intolerancia hereditaria a la fructosa. *Acta Pediatr Esp.* 2014;72:15–23.

- Ruiz Pons M. Errores congénitos del metabolismo de la fructosa. En: Sanjurjo P, Baldellou A, editores. *Diagnóstico y tratamiento de las enfermedades metabólicas hereditarias*. 3.ª ed. Madrid: Ergon; 2010. p. 411–22.
- Directiva 2001/111/CE del Consejo, de 20 de diciembre del 2001, relativa a determinados azúcares destinados a la alimentación humana. *Diario Oficial de las Comunidades Europeas*, 12 de enero del 2002.
- Información sobre los excipientes en el etiquetado, prospecto y ficha técnica de los medicamentos de uso humano. Circular número 2/2008 de la Agencia Española del Medicamento y Productos sanitarios (AEMPS).
- Real Farmacopea Española. 3.ª ed. Madrid: Ministerio de Sanidad, Servicios Sociales e Igualdad; 2005.
- Real Decreto 299/2009 de 6 de marzo. *Boletín Oficial del Estado*, n.º 68, de 20 de marzo del 2009. Normas de identidad y pureza de los edulcorantes utilizados en los productos alimenticios.

Elsa Izquierdo-García^{a,*}, Ismael Escobar Rodríguez^a, José Manuel Moreno-Villares^b e Irene Iglesias Peinado^c

^a Servicio de Farmacia, Hospital Universitario Infanta Leonor, Madrid, España

^b Unidad de nutrición clínica, Hospital Universitario 12 de Octubre, Madrid, España

^c Facultad de Farmacia, Universidad Complutense de Madrid, Madrid, España

* Autor para correspondencia.

Correo electrónico: elsa.izquierdo@salud.madrid.org (E. Izquierdo-García).

<http://dx.doi.org/10.1016/j.anpedi.2017.02.004>
1695-4033/

© 2016 Asociación Española de Pediatría. Publicado por Elsevier España, S.L.U. Todos los derechos reservados.

Papel de la medicina nuclear en el diagnóstico diferencial entre infarto óseo y osteomielitis en el contexto de drepanocitosis



Role of nuclear medicine in the differential diagnosis of bone infarction and osteomyelitis in drepanocytosis

Sr. Editor:

La drepanocitosis es una enfermedad autosómica recesiva, donde los hematíes con hemoglobina S patológica adquieren forma de hoz, provocando obstrucciones del flujo capilar y hemólisis¹. Las crisis vasooclusivas con afectación ósea (infartos óseos) son la manifestación clínica más común, principalmente en húmero, tibia y fémur^{1,2}. La desvitalización del tejido tras las crisis vasooclusivas, la saturación de los macrófagos con productos derivados de la hemólisis crónica y la disfunción esplénica predisponen a la infección ósea^{1,2}, siendo la *Salmonella* el microorganismo más

frecuente¹. La clínica es similar en ambos casos (dolor, calor, eritema e hinchazón)² y las pruebas de imagen convencionales (radiografía y ecografía) frecuentemente no son concluyentes. En Medicina Nuclear disponemos de la gammagrafía con doble trazador (difosfonatos y coloides) para realizar el diagnóstico diferencial.

Presentamos el caso de un niño de 12 años con drepanocitosis, que acude a urgencias con dolor en región proximal de tibia izquierda, de 48 h de evolución, sin traumatismo. Mejoró inicialmente con tratamiento analgésico (cloruro mórfico), empeorando al tercer día, con reagudización del dolor, edema local y elevación de reactantes de fase aguda y procalcitonina. No presentaba leucocitosis ni fiebre (aunque es poco frecuente, la ausencia de fiebre en la osteomielitis, en algunas series se ha descrito hasta en un 22% de los casos³).

Ante la necesidad de realizar el diagnóstico diferencial entre infarto óseo y osteomielitis, se solicitó una radiografía y una ecografía. Ambas presentaban cambios inflamatorios inespecíficos de partes blandas en región anterior de tibia izquierda, sin poder diferenciar ambas entidades. Se inició tratamiento antibiótico por vía intravenosa empírico y se solicitó una gammagrafía ósea.

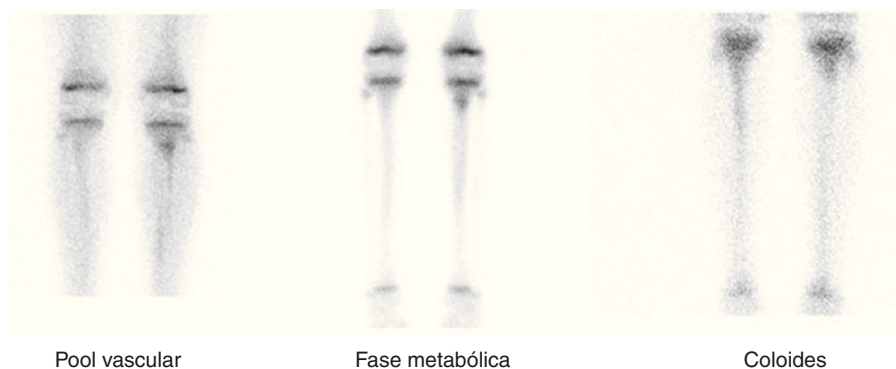


Figura 1 En fase de pool vascular, se observa un aumento de la difusión vásculo-intersticial del radiotrazador en teórica tuberosidad tibial izquierda. En fase metabólica y en el estudio con coloides: hipercaptación focal en tuberosidad tibial izquierda, con captación fisiológica en el estudio con coloides. Hipercaptación difusa leve en los dos tercios proximales de la diáfisis tibial izquierda, hipocaptante en el estudio con coloides.

Se realizó una gammagrafía ósea, obteniéndose imágenes estáticas en fase de pool vascular (a los 5 minutos) y en fase metabólica (2 h), tras la inyección intravenosa de 335 MBq de ^{99m}Tc -HDP. Se observó aumento de la difusión vásculo-intersticial y de actividad osteogénica en tuberosidad tibial izquierda, con muy leve incremento difuso de captación en los dos tercios proximales de la diáfisis tibial ipsilateral, sin otras alteraciones patológicas en el resto de las estructuras exploradas. Este patrón gammagráfico se puede observar tanto en infarto óseo como en osteomielitis¹.

A las 24 h, para diferenciar ambas entidades, se realizó una gammagrafía de médula ósea. Adquiriéndose imágenes en posición similar, a los 20 minutos de la inyección intravenosa de 201 MBq de ^{99m}Tc -sulfuro coloidal. Se observó captación fisiológica en la tuberosidad tibial izquierda, con hipocaptación en los dos tercios proximales de la diáfisis tibial ipsilateral (fig. 1).

El patrón gammagráfico fue compatible con osteomielitis en la tuberosidad tibial izquierda e infarto óseo en los dos tercios proximales de la diáfisis tibial ipsilateral.

En estadios iniciales es difícil diferenciar tanto clínica como radiológicamente entre osteomielitis e infarto óseo. A pesar de ello, la técnica de imagen inicial es la radiografía simple, para excluir otras patologías (tumores y fracturas). Los hallazgos radiológicos característicos no son detectables hasta pasados al menos 10 días del cuadro agudo⁴.

La ecografía puede ser de utilidad en localizaciones accesibles para la misma, principalmente en la detección de colecciones y abscesos en tejidos blandos^{1,4}.

La gammagrafía con doble trazador permite diferenciar entre infarto óseo y osteomielitis. En la gammagrafía ósea la osteomielitis presenta hipercaptación (pudiendo ser hipocaptante en fases iniciales). La hipercaptación también se observa en los infartos óseos en fase de revascularización, a partir del tercer día del inicio del dolor (pudiendo ser normal o hipocaptante antes del tercer día)^{2,5}.

Es en la fase de revascularización cuando la gammagrafía de médula ósea diferencia ambas patologías, permaneciendo hipocaptantes las zonas de infarto óseo, mientras que las osteomielitis muestran una captación normal^{1,2}.

La gammagrafía de médula ósea se basa en la afinidad del radiotrazador por el sistema reticuloendotelial de la médula ósea, mientras que la gammagrafía ósea refleja la respuesta osteoblástica del hueso⁶. Esta última está aumentada tanto en la osteomielitis como en el infarto óseo, mientras que la médula ósea no se altera en la osteomielitis.

En el contexto de drepanocitosis no debemos olvidar la historia clínica, ya que infartos óseos previos pueden permanecer hipocaptantes², no pudiendo diferenciar gammagráficamente si se trata de una lesión nueva o antigua, por lo que se deberá valorar junto con la clínica y antecedentes.

En conclusión, las técnicas disponibles en medicina nuclear son de gran utilidad, ya que el estudio óseo con doble trazador permite realizar un diagnóstico diferencial precoz entre infarto óseo versus osteomielitis, de forma no invasiva, importante en niños con drepanocitosis en los que se solapan ambas entidades.

Bibliografía

1. Pérez Gutiérrez ME, Diez Monge N, Estripeaut D, Castaño E. Osteomielitis y drepanocitosis. *An Pediatr (Barc)*. 2011;75:143–5. Citado en PubMed PMID: 21454142.
2. Kim SK, Miller JH. Natural history and distribution of bone and bone marrow infarction in sickle hemoglobinopathies. *J Nucl Med*. 2002;43:896–900. Citado en PubMed PMID: 12097459.
3. Lemoine A, Baudin F, Vialle R, Grimprel E. Treatment and progression of acute community osteoarticular infections in healthy children: A retrospective monocentric study of 64 patients. *Arch Pediatr*. 2016;23:1124–34.
4. Krogstad, P. Hematogenous osteomyelitis in children: Evaluation and diagnosis. En: UpToDate, Post TW, editores. [Consultado 23 Oct 2015]. UpToDate, Waltham, MA.
5. Kim HC, Alavi A, Russell MO, Schwartz E. Differentiation of bone and bone marrow infarcts from osteomyelitis in sickle cell disorders. *Clin Nucl Med*. 1989;14:249–54.
6. Skaggs DL, Kim SK, Greene NW, Harris D, Miller JH. Differentiation between bone infarction and acute osteomyelitis in children with sickle-cell disease with use of sequential radionuclide bone-marrow and bone scans. *J Bone Joint Surg Am*. 2001;83-A:1810–3.

Cristina Sandoval-Moreno^{a,*},
Lourdes Castillejos-Rodríguez^a, M. Pilar García-Alonso^a,
Bárbara Rubio-Gribble^b y Francisco Javier Penín-González^a

^a *Servicio de Medicina Nuclear, Hospital Universitario de Getafe, Getafe, Madrid, España*

^b *Servicio de Pediatría, Hospital Universitario de Getafe, Getafe, Madrid, España*

* Autor para correspondencia.

Correos electrónicos: cristycsm@gmail.com,
cristina.sandoval@salud.madrid.org (C. Sandoval-Moreno).

<http://dx.doi.org/10.1016/j.anpedi.2017.02.006>
1695-4033/

© 2016 Asociación Española de Pediatría. Publicado por Elsevier España, S.L.U. Todos los derechos reservados.