

CARTAS CIENTÍFICAS

Mejora de la función pulmonar en fibrosis quística mediante insuflación-exuflación mecánica



Improved lung function in cystic fibrosis using mechanical insufflation-exsufflation

Sra. Editora:

La fibrosis quística (FQ) es una enfermedad multisistémica, de carácter progresivo, que afecta la calidad de vida del paciente. Las manifestaciones clínicas respiratorias se relacionan principalmente con su morbimortalidad, siendo la fisioterapia respiratoria (FTR) un pilar importante para la mejora del aclaramiento mucociliar¹. Los dispositivos de insuflación-exuflación mecánica (IEM) generan un flujo suficientemente alto como para proporcionar un cizallamiento en las vías aéreas que desprende y moviliza las secreciones hacia el exterior. La IEM ha demostrado su eficacia en la mejora del aclaramiento de las vías respiratorias en pacientes con enfermedades neuromusculares², y aunque existen evidencias sobre su uso en bronquiectasias sin FQ³, su aplicación en niños con FQ precisa de estudios que así la avalen¹.

Con el objetivo de evaluar el efecto de IEM sobre la función pulmonar en niños diagnosticados de FQ, nos planteamos un estudio prospectivo de 24 meses que compara la combinación FTR, incluida en el abordaje terapéutico habitual, más IEM (grupo tratado, n=9) frente a la FTR (grupo control, n=11); cumpliendo en cada caso todos los criterios de inclusión y ninguno de exclusión (tabla 1). Los procedimientos utilizados se realizaron tras obtención del consentimiento informado de los padres. La intervención se efectuó cada 21 días, durante 45 min. Se desarrollaron 3 ciclos de 6-8 respiraciones por decúbito (tiempo de insuflación 5 s, tiempo de exhalación 5 s, tiempo de pausa 2 s; presiones utilizadas +30/-35 cmH₂O; aparato CoughAssist®, Philips). Para mejorar la eliminación de la obstrucción bronquial se aplicaron presiones abdominales. Antes y después de cada sesión se monitorizó la pulsioximetría. Para la valoración de la función pulmonar se llevó a cabo espirometría basal forzada según normativa SEPAR a los 6, 12, 18 y 24 meses tras el inicio de la intervención, considerándose mejora el incremento de al menos un 5% en FVC (%) y FEV1 (%); y deterioro, una reducción $\geq 5\%$ (tabla 1). De los 9 pacientes tratados, se excluyeron 2, por miedo al dispositivo y por no asistencia, respectivamente. Aun partiendo de una función pulmonar más deteriorada que el grupo control,

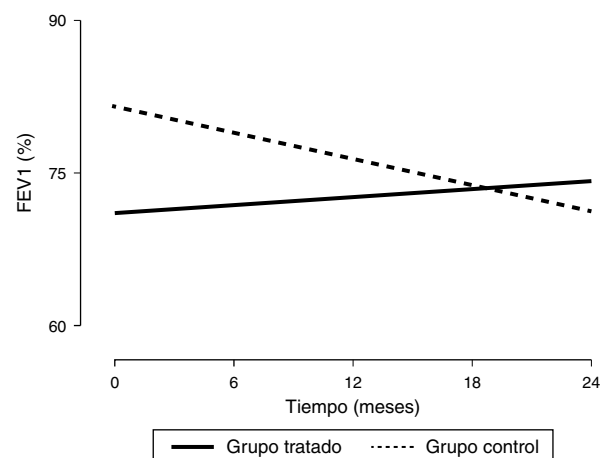


Figura 1 Evolución de la función pulmonar (expresada como FEV1%) desde el inicio del estudio, hasta el final de la intervención.

FEV1 (%): volumen espiratorio forzado en el primer segundo expresado en porcentaje. Los valores se expresaron como porcentaje del valor teórico para sujetos de la misma edad, peso y altura según la población española de referencia.

tras la intervención, se observó una tendencia a la elevación de FEV1 (%) mantenida en el tiempo (fig. 1), siendo dicho incremento estadísticamente significativo para FVC (%); de hecho, la mejora de FEV1 (%), correlacionó de forma positiva y significativa con recibir FTR ($r=0,47$ y $p<0,05$) y con la mejora de FVC (%), ($r=0,72$ y $p<0,05$). En el grupo control, FEV1 (%) y FVC (%) disminuyeron de manera estadísticamente significativa. Las características clínicas de los pacientes se presentan en la tabla 1. Los resultados obtenidos con el estimador de Kaplan-Meier para comprobar las variaciones en el parámetro FEV1 (%) entre grupos están en concordancia con la mejoría que presentan los pacientes que reciben el tratamiento a estudio, ya que se estima una diferencia de 6 meses entre ambos grupos a favor del grupo tratado ($p<0,05$). Con respecto al estado nutricional, no se observan diferencias significativas en IMC entre ambos grupos, evolución presentada en la población pediátrica de FQ en los últimos años⁴.

Las características clínicas de los pacientes son concordantes con las descritas⁴, aunque los parámetros espirométricos en el grupo tratado están por debajo de lo registrado en la literatura^{4,5}, situación que posiblemente influyó en la decisión de participar en el estudio. Como

Tabla 1 Características clínicas de los pacientes

Paciente número ^a	Edad/sexo	Genotipo GenA/GenB	Suficiencia pancreática (Sí/No)	Afectación predominante al diagnóstico	IMC inicio	IMC 24 meses	Δ FEV1/Δ FVC (%)	Progresión de la enfermedad
<i>Pacientes sometidos al tratamiento con IEM</i>								
1	6,7/M	F508	No	Neumonía	15,6	17,6	-20,3/-10,2	Deterioro
2	6,1/M	F508	No	Retraso ponderal	16,1	17,3	26,8/27,7	Mejora
3	6,6/V	F508/G542V	No	Íleo meconial	16,1	16,4	4,5/10,9	Estable
4	14,3/M	R334W/R347P	Sí	Tos persistente	18,8	19,5	5,4/5,9	Mejora
5	7,5/M	2183AA-G/Q850X	No	Retraso ponderal	16,3	17,6	18,9/20,2	Mejora
6	8,7/V	F508	No	Retraso ponderal	14,2	18,5	4,9/19,7	Mejora
7	11,5/M	2183AA-GF508	No	Tos persistente	16,1	19,6	11,7/9,9	Mejora
<i>Pacientes no sometidos al tratamiento con IEM</i>								
8	6,8/M	F508	No	Íleo meconial	14,6	16,6	-8,7/-6,2	Deterioro
9	6,3/M	F508/I507	No	Tos persistente	15,4	16,8	-5,8/-8	Deterioro
10	11,1/M	F508	No	Íleo meconial	15,8	19,11	-10,8/-9,2	Deterioro
11	10,2/V	F508	No	Retraso ponderal	16,2	19,2	-27,7/-27,4	Deterioro
12	10,8/V	F508	No	Íleo meconial	15,8	17,9	-22,8/-5	Deterioro
13	7,2/V	F508	No	Retraso ponderal	15,9	17,7	-4,2/-6,9	Estable
14	9,4/M	F508/2184	Sí	Pancreatitis	14,7	17,9	-5,4/-4,1	Estable
15	11,7/V	W1282X-R334W	Sí	Tos persistente	16,1	19,6	-4,6/-0,8	Estable
16	9,1/V	W1282X-R334W	Sí	Tos persistente	16,4	18,8	-16,1/-16,7	Deterioro
17	14,5/M	F508/3272-16AG	Sí	Tos persistente	17,9	20,4	-19,7/-26	Deterioro
18	14,3/M	F508/I507	No	Retraso ponderal	18,2	18,9	-15,2/-11,1	Deterioro

FEV1 (%): volumen espiratorio forzado en el primer segundo expresado en porcentaje; FVC (%): capacidad vital forzada expresado en porcentaje; IEM: insuflación-exuflación mecánica; IMC: índice de masa corporal (kg/m²); M: mujer; V: varón; Δ: incremento en los parámetros de función pulmonar.

Los valores de FEV1 (%) y FVC (%) se expresaron como porcentaje del valor teórico para sujetos de la misma edad, peso y altura, según la población española de referencia.

^a Los pacientes incluidos en la tabla cumplieron los siguientes criterios de inclusión y ninguno de los de exclusión. Criterios de inclusión: diagnóstico de FQ según los criterios diagnósticos internacionalmente aceptados; seguir controles periódicos en las consultas de la unidad de FQ; edad comprendida entre 6-14 años; capacidad para realización de prueba de función respiratoria; entender el objetivo del estudio y firmar el consentimiento informado. Criterios de exclusión: pacientes con riesgo radiológico o clínico para sufrir neumotórax o neumomediastino; pacientes con barotrauma en el mes previo al ingreso en el estudio; antecedentes de hemoptisis masiva o amenazante; pacientes trasplantados o en lista de espera para trasplante.

indica la [tabla 1](#), mientras que ningún paciente del grupo control mostró mejoría en su función pulmonar después de 24 meses, de los 7 pacientes tratados, 5 mejoraron su función pulmonar tras la intervención, uno la mantuvo estable y solo en un paciente empeoró. El FEV1 (%) en el grupo tratado tiende a mejorar durante la intervención ([fig. 1](#)), mientras que en el grupo control se observa la evolución natural de la FQ, es decir, una disminución progresiva de la función pulmonar⁵. Según estos resultados, la FTR planteada podría enlentecer la evolución de la enfermedad. En este estudio, no observamos efectos secundarios relacionados con la utilización del dispositivo, siendo la técnica utilizada segura y bien tolerada. Solo se registró en alguna ocasión irritación de la faringe y dolor de cabeza debido a la tos, efectos no relacionados con los 2 abandonos producidos. Concluimos que, esta es la primera serie de casos pediátricos que describe el uso de la combinación de FTR convencional y la técnica instrumental de IEM en pacientes con FQ, demostrando una mejora en la función pulmonar de al menos 2 años de evolución. En consecuencia, podría ser una buena herramienta preventiva del deterioro de la función respiratoria en esta población, siendo necesario el desarrollo de estudios

multicéntricos que permitan establecer conclusiones basadas en la evidencia.

Agradecimientos

A la Asociación contra la Fibrosis Quística de Málaga.

Bibliografía

- McIlwaine MP, Lee Son NM, Richmond ML. Physiotherapy and cystic fibrosis: What is the evidence base? *Curr Opin Pulm Med.* 2014;20:613-7.
- Bento J, Goncalves M, Silva N, Pinto T, Marinho A, Winck JC. Indicaciones y cumplimiento con la insuflación-exuflación mecánica domiciliar en pacientes con enfermedades neuromusculares. *Arch Bronconeumol.* 2010;46:420-5.
- González Bellido V, González Conde W, Bermejo Moreno I, Ruiz Tajadura R, García Pérez L. Ensayo clínico aleatorizado de técnicas de aclaramiento mucociliar en niños con bronquiectasias sin fibrosis quística. *Fisioterapia.* 2013;35:92-8.

4. Alexander S, Alshafi K, Anderson AK, Balfour-Lynn I, Bentley S, Buchdahl R, et al. Clinical guidelines for the care of children with cystic fibrosis. 6th edition Royal Brompton Hospital Paediatric Cystic Fibrosis Team; 2014 [consultado 25 Mar 2016]. Disponible en: <http://www.rbht.nhs.uk/childrencf>
5. Konstan MW, Morgan WJ, Butler SM, Pasta DJ, Craib ML, Silva SJ, et al. Risk factors for rate of decline in forced expiratory volume in one second in children and adolescents with cystic fibrosis. *J Pediatr*. 2007;151:134–9.

Laura Azahara Fuentes^a, Pilar Caro^a,
Antonio Jose Garcia-Ruiz^a, Gregorio Muñoz Gómez^b
y Elisa Martín-Montañez^{a,*}

^a Departamento de Farmacología y Pediatría, Universidad de Málaga, Instituto de Investigación Biomédica de Málaga (IBIMA), Málaga, España

^b Terapia Ocupacional, Universidad Alfonso X el Sabio, Madrid, España

* Autor para correspondencia.

Correo electrónico: emartinm@uma.es
(E. Martín-Montañez).

<http://dx.doi.org/10.1016/j.anpedi.2016.08.008>
1695-4033/

© 2016 Asociación Española de Pediatría. Publicado por Elsevier España, S.L.U. Todos los derechos reservados.

Amaurosis unilateral como síntoma inicial de artritis idiopática juvenil



Unilateral amaurosis as an initial symptom of juvenile idiopathic arthritis

Sra. Editora:

La artritis idiopática juvenil (AIJ) es la artropatía inflamatoria crónica más frecuente en la edad pediátrica, y afecta a 1:2.000 menores de 16 años. Es un diagnóstico de exclusión que engloba todas las artritis de causa desconocida, de al menos 6 semanas de evolución y de inicio antes de los 16 años. Existen 7 formas clínicas, siendo la más frecuente la AIJ oligoarticular.

La enfermedad puede asociar diferentes manifestaciones extraarticulares, destacando por su prevalencia la uveítis asociada a AIJ (UAIJ), que afecta al 12-20%¹ de los pacientes.

Presentamos, por su excepcionalidad, el caso de una niña de 7 años con AIJ oligoarticular y uveítis anterior crónica silentes, que presentó, como síntoma inicial de la enfermedad, una amaurosis unilateral.

La paciente consultó en agosto de 2015, en el servicio de urgencias de nuestro centro, por endotropía y ojo rojo derecho. La niña refería hiperemia conjuntival, lagrimeo y fotofobia en el ojo derecho (OD), de 6 meses de evolución, por lo que había consultado en otros centros, siendo diagnosticada de conjuntivitis alérgica.

A la exploración oftalmológica presentaba amaurosis en el OD, no percibía la luz, que no había sido advertida por la paciente ni por su familia, con una agudeza visual normal en el OI. La biomicroscopía mostró queratopatía en banda, con múltiples precipitados queráticos gruesos en la zona central y tercio medio inferior corneal, Tyndall+++ y flare. Además, presentaba catarata blanca con sinequias en 360 grados (fig. 1). La presión intraocular fue de 3 mmHg (rango normal: 11-21 mmHg). Dada la imposibilidad de explorar el fondo de ojo por la catarata, se realizó ecografía oftálmica, no presentando alteraciones en vítreo ni polo posterior.

Con el diagnóstico de catarata y uveítis activa, se inició tratamiento con corticoides tópicos y fue derivada a reumatología pediátrica, para valoración. En la anamnesis,

la paciente no refería artralgiyas ni ninguna sintomatología sistémica, no presentando antecedentes personales ni familiares de interés. El examen físico reveló un discreto derrame sinovial en la rodilla derecha, sin dolor ni limitación de la movilidad, que se confirmó mediante ecografía (fig. 2). La determinación de anticuerpos antinucleares (ANA) fue negativa, siendo diagnosticada de AIJ oligoarticular ANA negativo.

Se procedió a infiltrar esteroides intraarticulares en la rodilla afectada, y asociar metotrexato (15 mg/m²/semana) vía subcutánea a su tratamiento ocular tópico. Siete meses después de alcanzar la remisión ocular y articular se programó cirugía con liberación de sinequias irido-cristalinianas y extracción de catarata mediante facoaspiración —por la dureza del núcleo cristalino— presentando a los 10 días de la intervención una agudeza visual en el OD de 0,05.

La forma más frecuente de UAIJ es la uveítis anterior crónica (UAC), caracterizada por la presencia de células (Tyndall) y proteínas (flare) en cámara anterior, y por la formación de goniosinequias. A diferencia de la uveítis anterior aguda asociada al antígeno HLA-B27 que cursa con ojo rojo, dolor y fotofobia, la UAC no suele producir sintomatología ocular, como sucedió en nuestra paciente.

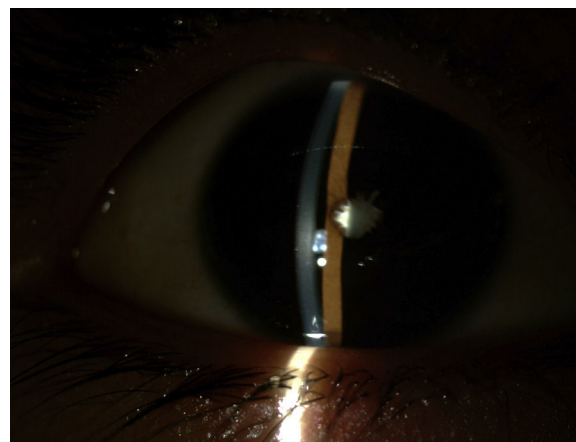


Figura 1 Biomicroscopía del OD. Se observan precipitados blanquecinos retroqueráticos, Tyndall+ sinequia completa hacia cápsula anterior y catarata blanca madura.