

IMÁGENES EN PEDIATRÍA

## La microlitiasis testicular y la importancia del seguimiento



### Testicular microlithiasis and the importance of follow-up

A.T. Trindade Soares<sup>a,\*</sup>, M.J. Cabral<sup>b</sup>, L. Carmona<sup>b</sup> e I. Vieira<sup>b</sup>

<sup>a</sup> Departamento de Pediatría, Hospital Garcia de Orta, Almada, Portugal

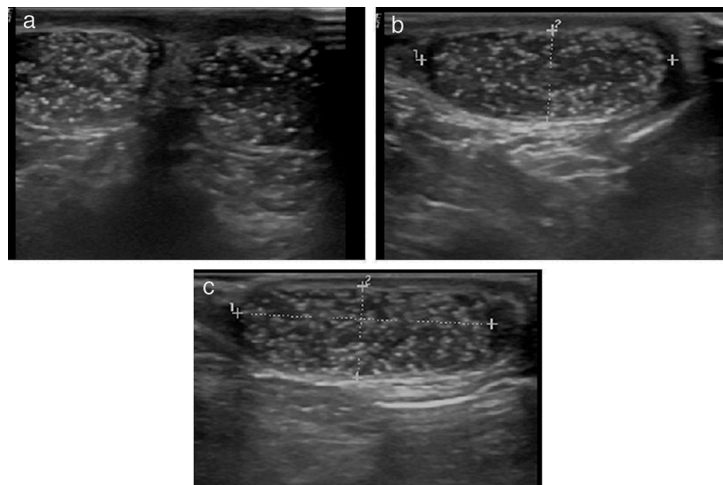
<sup>b</sup> Departamento de Cirugía Pediátrica, Hospital Garcia de Orta, Almada, Portugal

Recibido el 6 de agosto de 2014; aceptado el 22 de agosto de 2014

Disponible en Internet el 24 de octubre de 2014

La microlitiasis testicular (MT) es una entidad patológica infrecuente en niños que suele ser asintomática y bilateral<sup>1,2</sup>. En la mayoría de los casos se trata de un hallazgo incidental que tiene lugar al realizar la ecografía escrotal<sup>1,3</sup>.

Se estima que su prevalencia en la población general oscila entre el 0,5 y el 9%, y es del 2% en la edad pediátrica<sup>3</sup>. Se caracteriza por la presencia de múltiples focos ecogénicos sin sombra acústica posterior de 1 a 3 mm en el parénquima



**Figura 1** Testículos con múltiples focos ecogénicos en el parénquima característicos de la microlitiasis testicular. a) Testículos derecho e izquierdo. b) Testículo izquierdo de 27,77 × 10,28 mm. c) Testículo derecho de 28,40 × 10,28 mm.

\* Autor para correspondencia.  
Correo electrónico: [anateresasoares@gmail.com](mailto:anateresasoares@gmail.com)  
(A.T. Trindade Soares).

testicular, en su mayoría atribuibles a calcificaciones en los túbulos seminíferos. La MT se ha asociado a diversas condiciones, incluyendo la criptorquidia, la torsión testicular, el varicocele, la disgenesia gonadal o trastornos cromosómicos tales como el síndrome de Klinefelter y el síndrome de Down<sup>2,3</sup>. Se desconoce la historia natural de la MT asintomática y su valor pronóstico es objeto de debate. Varios estudios han mostrado una asociación entre la MT, la infertilidad y la presencia de tumores testiculares en hasta un 40% de los casos<sup>1-3</sup>. Un varón de 9 años con antecedentes de retraso general en su desarrollo se presentó con dolores en el escroto derecho, sin que se pudiera determinar la etiología de sus síntomas. La ecografía del escroto reveló múltiples focos ecogénicos en el parénquima de ambos testículos (fig. 1 a-c), sin alteraciones morfológicas o de volumen aparentes. Se hizo un diagnóstico presuntivo de MT. El seguimiento a los 2 años no reveló cambios en la clínica o la ecografía.

La importancia clínica de la MT radica en su posible asociación con el cáncer testicular y la infertilidad. Aunque la MT se considera una entidad benigna, se recomienda un seguimiento periódico clínico y ecográfico, ya que puede ser una manifestación temprana de tumor testicular susceptible de tratarse si se realizan un diagnóstico y manejo precoces<sup>1-3</sup>.

## Bibliografía

1. Coelho R, Brito MJ, Casella P, Bragança G, Machado MC. Microlitíase e tumor testicular. *Acta Med Port.* 2005;18:485-7.
2. Silveri M, Bassani F, Colajacomo M, Orazi C, Adorisio O. Management and follow-up of pediatric asymptomatic testicular microlithiasis are we doing it well? *Urol J.* 2011;8:287-90.
3. Kocaoğlu M, Bozlar U, Bulakbaşı N, Sağlam M, Üçöz T, Somuncu I. Testicular microlithiasis in pediatric age group: Ultrasonography findings and literature review. *Diagn Interv Radiol.* 2005;11:60-5.