

ORIGINAL BREVE

## Rotura de vasa previa en una inserción velamentosa de cordón umbilical. Importancia del diagnóstico prenatal



M.J. Pérez Rodríguez<sup>a,\*</sup>, E. de Frutos Moneo<sup>a</sup>, S. Nieto Llanos<sup>b</sup> y J. Clemente Pollán<sup>a</sup>

<sup>a</sup> Servicio de Pediatría, Hospital Universitario del Henares, Coslada, Madrid, España

<sup>b</sup> Servicio de Anatomía Patológica, Hospital Universitario del Henares, Coslada, Madrid, España

Recibido el 29 de agosto de 2013; aceptado el 31 de octubre de 2013

Disponible en Internet el 7 de diciembre de 2013

### PALABRAS CLAVE

Vasa previa;  
Diagnóstico prenatal;  
Sangrado fetal

**Resumen** La presencia de vasa previa es una afección poco frecuente en la que los vasos fetales atraviesan las membranas amnióticas por encima del cuello del útero y por debajo de la presentación fetal. Asocia una mortalidad elevada debida a la exanguinación fetal producida por el desgarro de los vasos fetales al romperse las membranas amnióticas. El diagnóstico prenatal puede disminuir significativamente la tasa de mortalidad, pero requiere un alto índice de sospecha. Por este motivo, aquellas mujeres embarazadas que presenten factores de riesgo de vasa previa deben ser exploradas con ecografía transvaginal y Doppler color. Si se confirma el diagnóstico, está indicada la realización de una cesárea electiva y una enérgica reanimación del recién nacido. Presentamos el caso de un recién nacido que nace en parada cardiorrespiratoria que no revierte, pese a una enérgica reanimación, debido a la rotura de un vasa previa no diagnosticado.

© 2013 Asociación Española de Pediatría. Publicado por Elsevier España, S.L.U. Todos los derechos reservados.

### KEYWORDS

Vasa praevia;  
Prenatal diagnosis;  
Foetal bleeding

**Vasa praevia rupture in velamentous insertion of the umbilical cord: The importance of prenatal diagnosis**

**Abstract** Vasa praevia is a rare condition in which the foetal blood vessels cross the foetal membranes of the lower segment of the uterus below the presenting part. It has a high foetal mortality due to foetal exsanguination resulting from foetal vessels tearing when the membranes rupture. Prenatal diagnosis can reduce or even prevent foetal mortality, but it requires a high level of suspicion. For this reason, pregnant women with risk factors of vasa praevia should be examined using transvaginal ultrasound in combination with colour Doppler, and if the diagnosis is made, elective delivery by caesarean and aggressive resuscitation of the new born is indicated.

© 2013 Asociación Española de Pediatría. Published by Elsevier España, S.L.U. All rights reserved.

\* Autor para correspondencia.

Correo electrónico: [maryjo.pe.ro@gmail.com](mailto:maryjo.pe.ro@gmail.com) (M.J. Pérez Rodríguez).

## Introducción

Se habla de vasa previa cuando los vasos fetales atraviesan las membranas por encima del cuello del útero y por debajo de la presentación fetal<sup>1</sup>. Existen 2 variantes: el tipo 1, que se debe a la inserción velamentosa del cordón umbilical, y el tipo 2, que se produce cuando los vasos fetales discurren entre los lóbulos de una placenta bilobulada o subcenturiata<sup>2</sup>. Su incidencia es aproximadamente 1 de cada 2.500 gestaciones<sup>3</sup>. La rotura espontánea o artificial de las membranas produce un desgarro de los vasos fetales, que frecuentemente condiciona una rápida exanguinación fetal<sup>3</sup> y una elevada mortalidad perinatal<sup>3-5</sup>.

## Caso clínico

Se trata de una gestante sana, de 28 años, que acudió a urgencias en la semana 38 de embarazo por rotura prematura de membranas. El embarazo había sido controlado, siendo las serologías negativas, a excepción de la rubéola a la que era inmune. En la ecografía realizada en la semana 20 se diagnosticó una anomalía en el pie derecho compatible con pie equino varo. El siguiente control ecográfico, realizado en la semana 36, no objetivó otras anomalías distintas.

La exploración de la paciente a su llegada al centro detectó la presencia de coágulos de sangre a nivel vaginal. La frecuencia cardíaca fetal en el registro cardiotocográfico y en el estudio ecográfico era de 90 latidos por minuto. Se realizó, de manera inmediata, una cesárea por sospecha de desprendimiento placentario. El neonato, de sexo masculino, nació hipotónico y marcadamente pálido, sin esfuerzo respiratorio y sin latido cardíaco. Se procedió a intubación oro-traqueal y ventilación con presión positiva intermitente. Al no objetivar respuesta, se inició masaje cardíaco y seguidamente se administró una primera dosis de adrenalina, que se repitió en 5 ocasiones más. Tras 20 min y ante la ausencia de respuesta, se suspendieron las maniobras de resucitación. El pH de la arteria umbilical fue de 6,88.

Se realizó un estudio anatómico-patológico de feto, placenta y anejos. El resultado del mismo concluyó que se trataba de un feto de sexo masculino, de 2.270 g, con un pie derecho equino varo. En la placenta se observó una hemorragia reciente en las membranas amnióticas, sin signos inflamatorios. Los cortes de las estructuras vasculares mostraron que correspondía a una inserción velamentosa del cordón umbilical (figs. 1 y 2).

## Discusión

Pocas tragedias obstétricas son tan inesperadas como la rotura de los vasa previa. Su incidencia es de uno de cada 2.500 embarazos<sup>3</sup>, aunque probablemente esté infraestimada, ya que es un problema que tiende a no diagnosticarse<sup>6</sup>.

En la época previa al uso generalizado de la ecografía, el diagnóstico se podía realizar durante el examen vaginal con espéculo o por palpación directa de los vasos durante el parto. La mortalidad fetal oscilaba entre un 58 y un 73%<sup>7</sup>. Dicha mortalidad se sitúa en la actualidad en torno al 33%, existiendo muy pocas condiciones obstétricas con una mortalidad fetal tan elevada que no conlleven ningún

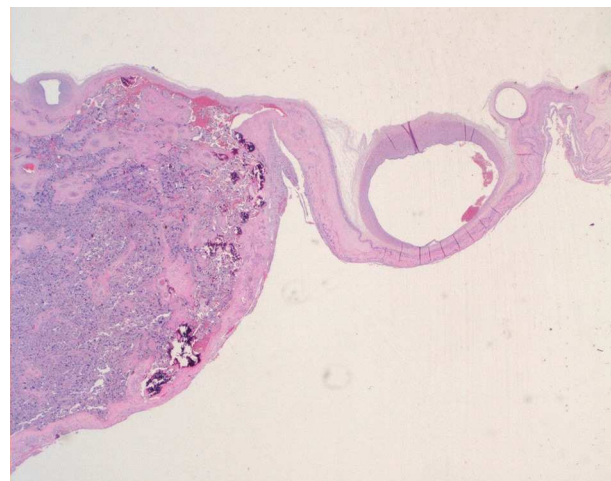


Figura 1 Visión microscópica de la placenta.

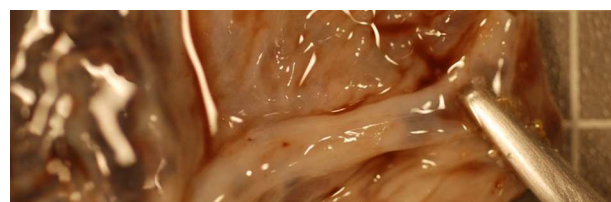


Figura 2 Visión macroscópica de la placenta en la que se observa la inserción velamentosa del cordón umbilical.

riesgo para la madre<sup>6</sup>. Cuando las membranas se rompen, desgarran los vasos fetales y aparece un sangrado vaginal de pequeña cuantía, que habitualmente tiende a ser infravalorado<sup>8</sup>.

Se han identificado diversos factores de riesgo para la presencia de vasa previa, entre los que se incluyen: fertilización in vitro<sup>9</sup>, placenta bilobulada o subcenturiata<sup>10</sup> y embarazos múltiples<sup>11</sup>. Por otro lado, la inserción velamentosa del cordón se asocia a un aumento en la incidencia de algunas anomalías fetales, como malformaciones renales, espina bífida, defecto del septo ventricular, arteria umbilical única y aumento de las complicaciones obstétricas, incluyendo aborto, prematuridad y bajo peso<sup>12</sup>. No hemos encontrado casos en la bibliografía de asociación de vasa previa con pie equino varo, como sucedió en nuestro paciente.

Dougall y Baird<sup>13</sup> describen 5 formas de presentación: rotura de los vasos fetales en el momento de la rotura de membranas; rotura de los vasos fetales antes de la rotura de membranas; rotura posterior a la rotura de membranas; compresión de los vasos fetales, y palpación de los vasos fetales durante el examen vaginal.

La presentación más frecuente es la primera. Puesto que la volemia de un recién nacido a término es de unos 250 ml, un sangrado de unos 50-60 ml (20-25% del total) puede llevarlo al shock y al fallecimiento<sup>6</sup>. Un sangrado vaginal que aparece en el momento de la rotura de membranas debe hacer sospechar la presencia de vasa previa.

La compresión de los vasos fetales por la presentación se manifiesta como desaceleraciones y bradicardia en el registro cardiotocográfico<sup>13-15</sup> y puede condicionar asfisia y muerte fetal en un 50-60% de los casos<sup>14,15</sup>. Las

irregularidades de la frecuencia cardíaca fetal tienen una etiología diversa, pero la presencia de vasa previa debe ser tenida en cuenta en el diagnóstico diferencial<sup>15</sup>.

El primer diagnóstico de vasa previa utilizando la ultrasonografía data de 1987<sup>16</sup>. En años posteriores, la mejora en la resolución de las imágenes ecográficas y la adición del Doppler color permiten identificar con más facilidad el lugar de la inserción del cordón umbilical. Sepúlveda et al.<sup>17</sup> refieren que son capaces de identificar la inserción del cordón en la placenta en el 99% de los casos sin mayor consumo de tiempo en la exploración. Otros autores refieren una sensibilidad en la detección antenatal de la inserción velamentosa del cordón del 62,5%, con un valor predictivo positivo del 100% y un valor predictivo negativo del 99,6%<sup>18</sup>.

La identificación de vasa previa, según refieren Wesley et al., puede hacerse desde el segundo trimestre de embarazo<sup>19</sup>. A pesar de ello, y dado que algunos casos de vasa previa se resuelven espontáneamente al final del embarazo, consideran razonable confirmar el diagnóstico en el tercer trimestre, momento en que su detección tiene la mayor repercusión sobre el tratamiento.

El tratamiento consiste en la realización de una cesárea en la semana 35 de embarazo o incluso antes, si se ha documentado la madurez pulmonar del feto. La reanimación neonatal inmediata ha de ser enérgica, con realización de una reposición rápida de la volemia. Algunos autores proponen ingresar a la gestante en la semana 32 de embarazo, administrar corticoides para acelerar la maduración pulmonar del feto y realizar una cesárea urgente en el caso de que se produzca una rotura prematura de membranas antes de la semana 35. Cuando se realiza el diagnóstico antenatal, no existen malformaciones asociadas y se practica una cesárea electiva, la supervivencia de los recién nacidos se aproxima al 100%<sup>20</sup>.

La inserción velamentosa del cordón umbilical es una complicación obstétrica que puede tener consecuencias fatales para el feto. Su diagnóstico antenatal es sencillo y permite la realización de medidas preventivas y terapéuticas eficaces. Creemos que esta anomalía debería ser investigada ecográficamente en todos los embarazos o, al menos, en aquellos en que existan factores de riesgo de su existencia.

## Conflicto de intereses

Los autores declaran no tener ningún conflicto de intereses.

## Bibliografía

- Oyelese Y, Catanzarite V, Prefumo F, Lashley S, Schachter M, Tovbin Y, et al. Vasa previa: the impact of prenatal diagnosis on outcomes. *Obstet Gynecol.* 2004;103:937-42.
- Catanzarite V, Maida C, Thomas W, Mendoza A, Stanco I, Piacquadio KM. Prenatal sonographic diagnosis of vasa previa: Ultrasound findings and obstetric outcome in ten cases. *Ultrasound Obstet Gynecol.* 2001;17:109-15.
- Oyelese KO, Turner M, Lees CC, Campbell S. Vasa previa: An avoidable obstetric tragedy. *Obstet Gynecol Surv.* 1999;54:138-45.
- Pent D. Vasa previa. *Am J Obstet Gynecol.* 1979;134:151-5.
- Kouyoumdijan A. Velamentous insertion of the umbilical cord. *Obstet Gynecol.* 1980;56:737-42.
- Torrey WE. Vasa previa. *Am J Obstet Gynecol.* 1952;63:146-52.
- Fung TY, Lau TK. Poor perinatal outcome associated with vasa previa: Is it preventable? A report of three cases and review of the literature. *Ultrasound Obstet Gynecol.* 1998;12:430-3.
- Jantarasaengaram S, Suthipintawong C, Kanchanawat S, Thanagumtorn K. Ruptured vasa previa in velamentous cord insertion placenta. *J Perinatol.* 2007;27:457-9.
- Burton G, Saunders DM. Vasa praevia: Another cause for concern in in vitro pregnancies. *Aust NZ J Obstet Gynaecol.* 1988;28:180-1.
- Evans GM. Vasa praevia. *Br Med J.* 1952;2:1243.
- Whitehouse DBB, Kohler HG. Vasa praevia in twin pregnancy. *J Obstet Gynaecol Br Emp.* 1960;67:281-3.
- Monie IW. Velamentous insertion of the cord in early pregnancy. *Am J Obstet Gynecol.* 1965;93:276-81.
- Dougall A, Baird CH. Vasa praevia -report of three cases and review of literature. *Br J Obstet Gynaecol.* 1987;94:712-5.
- Naftolin F, Mishell Jr SDR. Vasa previa: Report of 3 cases. *Obstet Gynecol.* 1965;26:561-5.
- Cordero DR, Helfgott AW, Landy HJ, Reik RF, Medina C, O'Sullivan MJ, et al. A nonhemorrhagic manifestation of vasa previa: A clinicopathologic case report. *Obstet Gynecol.* 1993;82 4 Pt 2 Suppl:698-700.
- Gianopoulos J, Carver T, Tomich P, Karlman R, Gadwood K. Diagnosis of vasa preiva with ultrasonography. *Obstet Gynecol.* 1987;69 3 Pt 2:488-91.
- Sepulveda W, Rojas I, Robert JA, Schnapp C, Lacalde JL. Prenatal detection velamentous insertion of the umbilical cord: A prospective color Doppler ultrasound study. *Ultrasound Obstet Gynecol.* 2003;21:564-9.
- Hasegawa J, Matsouka R, Ichizuka K, Sekizawa A, Farina A, Okai T. Velamenotuous cord insertion into the lower third of the uterus is associated with intrapartum fetal heart abnormalities. *Ultrasound Obstet Gynecol.* 2006;27:425-9.
- Lee W, Lee VL, Kirk JS, Sloan CT, Smith RS, Comstock CH. Vasa previa: Prenatal diagnosis, natural evolution and clinical outcome. *Obstet Gynecol.* 2000;95:572-6.
- Oyeles Y, Smulina JC. Placenta previa, placenta accrete and vasa previa. *Obstet Gynecol.* 2006;107:927-41.